

Point-of-Care INTRODUCTIEDAG

Syllabus

Auteurs

Peter Van de Putte, MD, PhD¹
Tom Bleeser, MD, PhD²
Stefaan Bouchez, MD³
An Wallyn, MD¹
Brecht Calle, MD¹
Bart Embrecht, MD¹
Loes Bruijstens, MD⁴

Dienst

1 Dienst Anesthesie, Imeldaziekenhuis, Bonheiden
2 Dienst Anesthesie, Universitaire Ziekenhuizen, UZ Leuven
3 Dienst Anesthesie, O.L.V.-Ziekenhuis, Aalst
4 Dienst Anesthesie, UMC Radboud, Nijmegen, Nederland

Verantwoordelijke auteur

Peter Van de Putte

Versie oktober 2023



Inleiding

Deze syllabus is ontstaan uit de organisatorische en didactische ervaring van 1 jaar introductiedagen in perioperatief Point-of-Care Ultrasound in het Imeldaziekenhuis te Bonheiden. Wij hopen dat PoCUS adepten en ook toekomstige lesgevers van het BePoCUS-project deze tekst als leidraad kunnen gebruiken.

Enkele bemerkingen:

- Het is niet de bedoeling een exhaustieve lijst van onderzoeken en metingen noch uitgebreide tekst aan te bieden in deze syllabus. Er is daarvoor genoeg literatuur beschikbaar. De bedoeling is een behapbaar overzicht te bieden voor de PoCUS-novice van de introductiedag.
- We hebben de inhoud beperkt tot de strikte definitie van POCUS, zijnde het aan bed op snelle, accurate en reproduceerbare manier antwoorden op een klinische vraag. Heeft de patient een pneumothorax, is er pericard tamponade, wat is het aspiratierisico in deze specifieke casus?
- Er is dus geen plaats voor vasculaire access of echogeleide locoregionale bloks. Vermits FAST geen echt perioperatief onderzoek is en eerder tot het domein van de urgentieartsen behoort, hebben we dat hier ook niet geïnccludeerd.
- De korte introductie van enkele basis TEE beelden wordt door de cursisten als zeer interessant en nuttig ervaren. De syllabus van deze introductie wordt apart verspreid.

Bonheiden, 14/07/2023

Peter Van de Putte
Cursus organisator
Imeldaziekenhuis
Bonheiden

Korte inhoud

1. Een nieuw onderzoek starten
 - 1.1 Knobology
 - 1.2 Optimalisatie beeld
 - 1.3 Beeldmodi

2. Echografie van de maag
 - 2.1 Algemeen
 - 2.2 Acquisitie van de beelden
 - 2.3 Interpretatie
 - 2.3.1 Kwalitatief
 - 2.3.2 Kwantitatief
 - 2.3.3 Semi-kwantitatief
 - 2.3.4 Flowchart aspiratierisico

3. Echografie van de long
 - 3.1 Algemeen
 - 3.2 Normale beelden
 - 3.3 Pathologie
 - 3.3.1 Interstitieel vocht
 - 3.3.2 Pneumothorax
 - 3.3.3 Pleurale effusie
 - 3.3.4 Pneumonie versus atelectase versus consolidatie
 - 3.3.5 Respiratoir falen
 - 3.3.6 Hemodynamisch instabiele patient
 - 3.4 Diafragma
 - 3.4.1 Algemeen
 - 3.4.2 Intercostaal techniek
 - 3.4.3 Subcostale techniek
 - 3.4.4 Metingen

4. FoCUS (Basic TTE)
 - 4.1 Algemeen
 - 4.2 Parasternaal lange as
 - 4.3 Parasternaal korte as
 - 4.4 Apicaal 4-kamerbeeld
 - 4.5 Subxyphoidaal / subcostaal
 - 4.6 Vena cava inferior

5. Pathologie FoCUS
 - 5.1 Doel
 - 5.2 De zes vragen
 - 5.3 Pathologie
 - 5.3.1 Pericardvocht
 - 5.3.2 Dimensies ventrikels
 - 5.3.3 Positie interventriculair septum
 - 5.3.4 Functie linker ventrikel
 - 5.3.5 Functie rechter ventrikel
 - 5.3.6 Kleppen

5.3.7 Vullingstoestand

5.4 Flowchart: overzicht pathologie

5.5 Fate kaart

6. Luchtweg

6.1 Algemeen

6.2 Structuren

6.2.1 Kraakbeen

6.2.2 Membranen

6.3 Indicaties

6.4 Acquisitie beelden

6.4.1 Patient

6.4.2 FONA: String of pearls

6.4.3 FONA: TACA

6.4.4 Positie tube

6.5 Interpretatie van beelden

6.5.1 Front of neck

6.5.2 Positie tube

6.6 Medische besluitvorming

7 Addenda

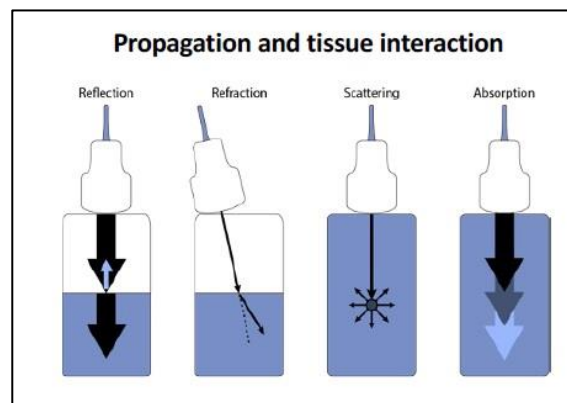
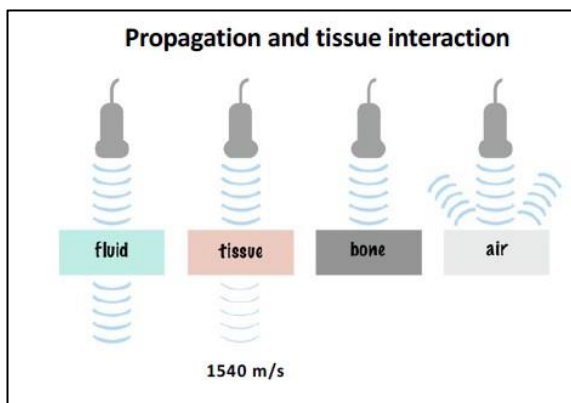
1. Een nieuw onderzoek starten:

Referentie: Zander D, Hüske S, Hoffmann B et al. Ultrasound Image Optimization ("Knobology"): B-Mode. Ultrasound Int Open. 2020. <https://www.ncbi.nlm.nih.gov/pmc/articles/PMC7458857/pdf/10-1055-a-1223-1134.pdf>

Website: <https://www.showmethepocus.com/knobs-ultrasound-optimization-techniques>

1.1 Knobology:

- hoe stel je het toestel in om optimaal beeld te krijgen?
- lucht en bot zijn zeer slechte geleiders
- weefsels beïnvloeden kwaliteit terugkerend signaal



1.1.1 Echotoestel

- Verschillende formaten
 - Mobiel (smartphone, VScan, Butterfly,....)
 - Laptopmodel
 - Groter high-end
- Zet aan
- Eventueel inbreng scan gegevens
 - Patiëntgegevens
 - Relevante klinische vraag
 - Gebruikersgegevens

1.1.2 Correcte positionering!

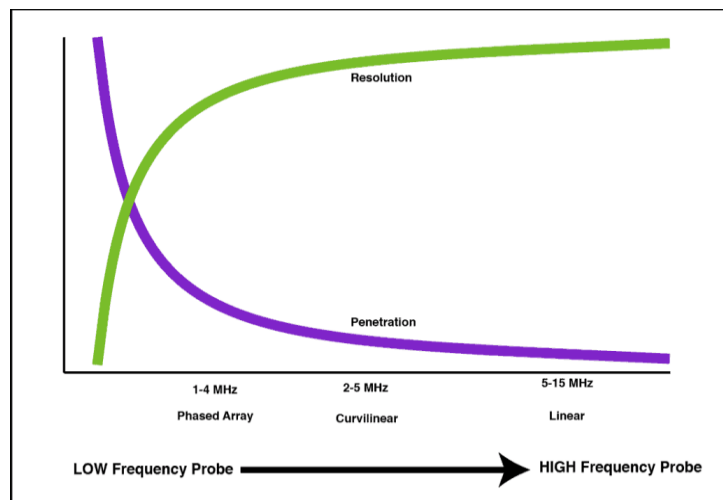

- Goed begonnen, is half gewonnen
- Zorg, afhankelijk van het onderzoek, voor een correcte plaatsing van:
 - Echotoestel
 - Patient: goed ondersteund en comfortabel
 - Jezelf: ergonomie: zorg dat je zelf comfortabel zit, in verlengde van scherm

1.1.3 Kies de correcte transducer

- Types
 - Lineair
 - Curvilineair
 - Phased array
 - Transoesophagale probe

- Verschillen
 - Hoogfrequent
 - Hoge resolutie
 - Veel detail
 - Beperkte penetratie
 - Goed voor oppervlakkige structuren
 - Laagfrequent
 - Lage resolutie
 - Beperkt detail
 - Meer penetratie
 - Goed voor diepere structuren
 - Traag bewegende structuren
 - Phased array
 - Goed voor diepere structuren
 - Snel bewegende structuren
 - Goed voor nauwe 'acoustic windows'

Transducer	Frequentie MHz	Onderzoek
Lineair	5-20	Maag pediatrisch, long, luchtweg
Curvilineair	2-5	Maag volwassen, long, FAST
Phased array	1-5	TTE, vulling
TEE	3-7	TEE



1.1.4. Presets / Settings

- Voorafbepaalde instellingen: deze zijn ingesteld op bepaalde frequentie, diepte, gain, focus
- Kies de correcte setting: abdominaal, long, cardio,

1.1.5 Marker transducer

- Elke transducer heeft een marker die overeenkomt met marker op het scherm
- Bij conventie altijd op linkerkant scherm
- Uitzondering = cardiologie: marker is op rechterkant scherm

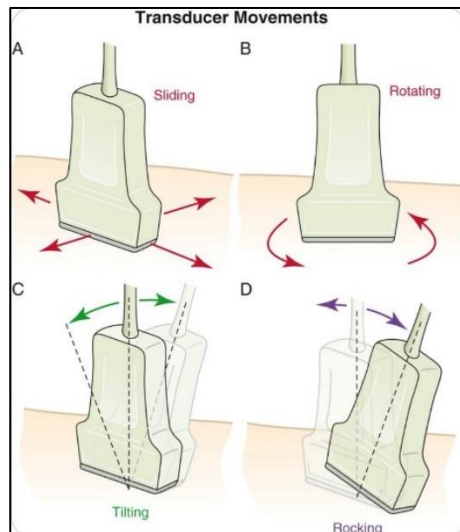
1.1.6 Gel aanbrengen: lucht is slechte geleider

1.1.7 Snijvlakken

- Sagittaal = longitudinaal = 'cephalad to caudad' view
- Transversaal = korte as = cross-sectional view
- Oblique = longitudinaal in lange as = houdt organen in hun eigen as

1.1.8 Manipulatie transducer

- Sliding = probe opschuiven boven / onder, links / rechts
- Tilting = fanning = probe kantelen \perp op vlak
- Rotatie = draaien
- Compressie = drukken
- Rocking



Bron: Wiscon Sono

1.2 Optimalisatie beeld

Om het beeld te verbeteren: PDAG = acroniem

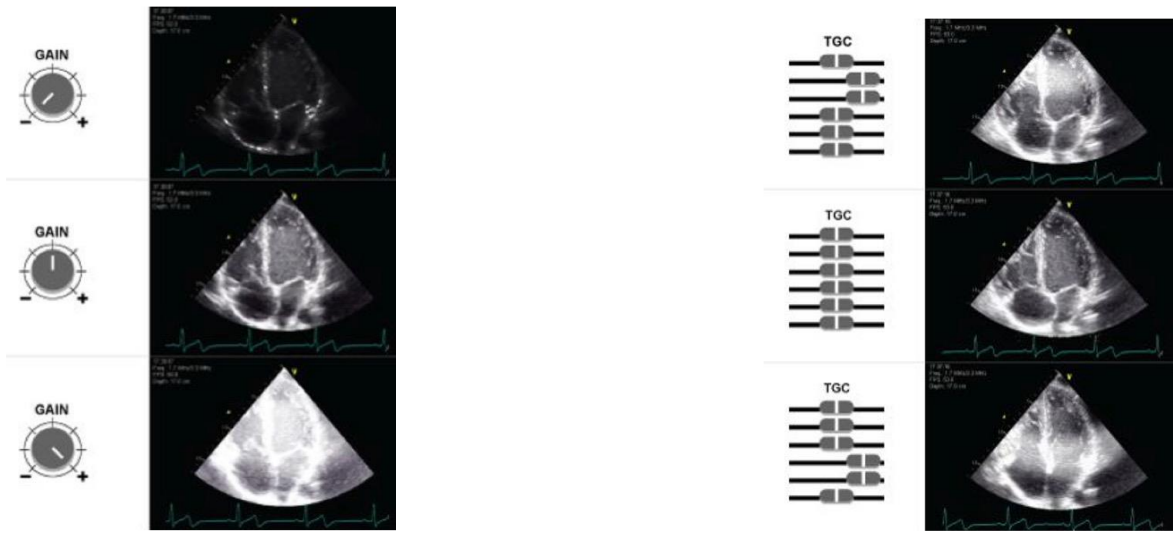
- Probe marker, diepte, as, gain
 - De volgorde om beeld op punt te stellen
 - Correcte as is vooral belangrijk in cardio, anders fouten
- Klassieke fout: te diep, teveel gain, verkeerde as.

1.2.1 Diepte

- Start meestal met een te diep beeld
 - Verbeterd beeldresolutie
 - Makkelijker doen van metingen
- Richtregel: 'area of interest' neemt 80% van het scherm in

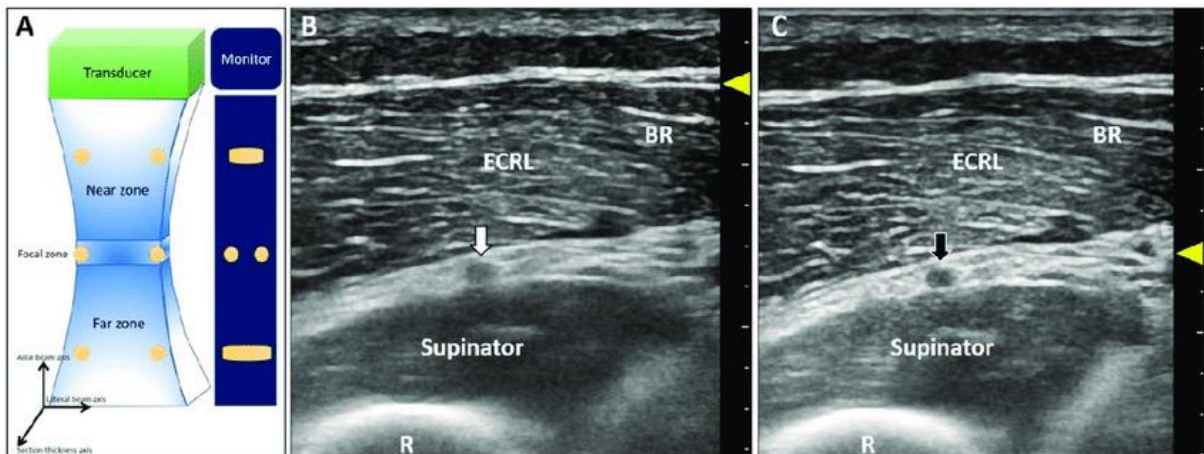
1.2.2 Gain

- Verandert helderheid beeld door versterking ontvangen signaal
- Verandert niet de output van de probe
- Aanpassen kan door:
 - Aanpassen totale gain: te weinig gain = zwart beeld ; te veel gain = te wit beeld
 - Aanpassen TGC = time gain compensation = verandert gain op variërende diepte



1.2.3 Focus

- Punt waar echogolf op zijn smalste is, beste spatiale resolutie = betere beeldkwaliteit
- Sommige toestellen hebben autofocus, andere zelf in te stellen



1.2.4 Zoom vergroot deel van het beeld

1.2.5 Save, store

1.2.6 Meer details

- Verander in volgorde:
 - Diepte
 - Gain
 - Focus
 - Zoom (live)

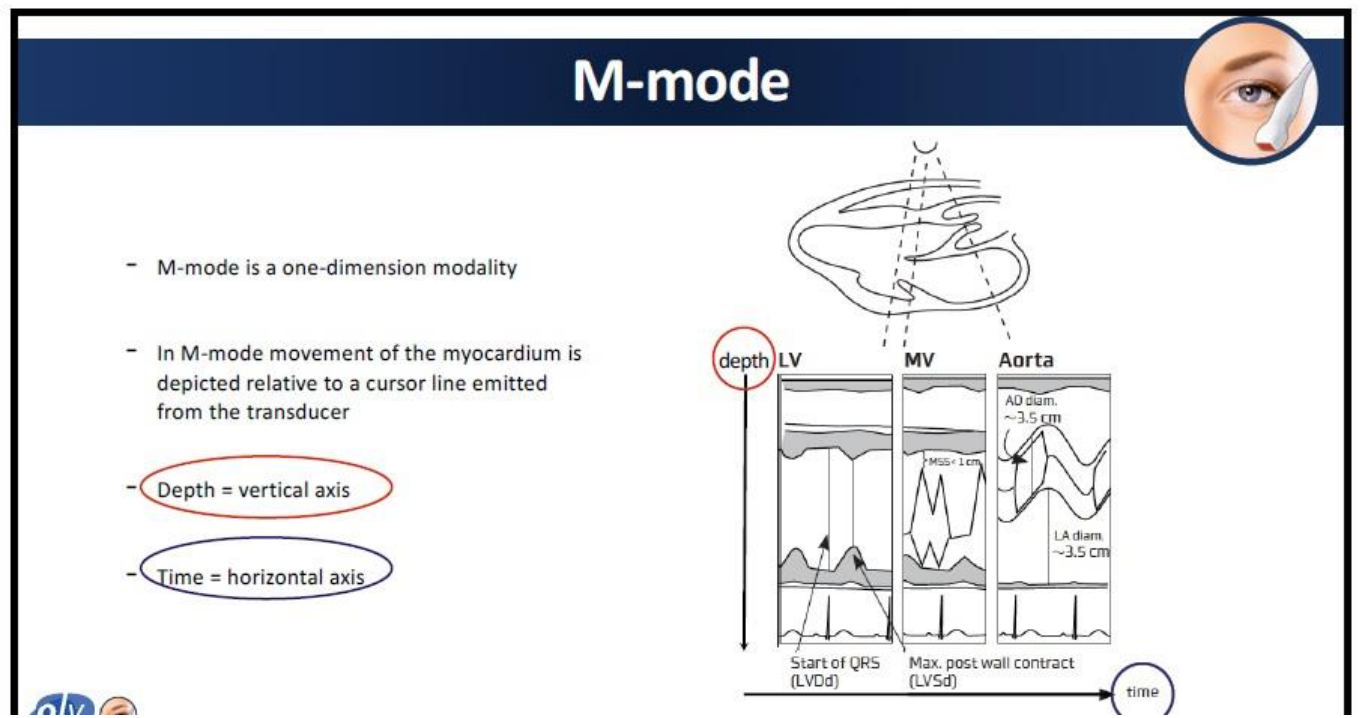
1.3 Beeldmodi

1.3.1 Doppler

- Spectraal:
 - geeft kwantitatieve inschatting van bloed flow
 - PW: pulsed wave:
 - meet snelheid op 1 enkel punt b.v. LV outflow tract
 - hogere snelheden zijn niet te bepalen
 - diepte selectief
 - CW: continuous wave:
 - meet alle snelheden over het cursorvlak
 - kan hogere snelheden bepalen
 - geen selectiviteit van de diepte
- Kleur:
 - detecteert flow en richting
 - snelheidsinformatie wordt omgezet in kleur en geprojecteerd op klassiek 2D-beeld
- Power: detecteert Doppler shift amplitude

1.3.2 M-modus

- Geeft beweging weer van weefsel relatief t.o.v. de transducer:
 - verticale as = diepte
 - horizontale as = tijd



2. Echografie van de maag

2.1 Algemeen

Websites:

- www.gastricultrasound.org
- <https://www.youtube.com/watch?v=rDvh5FU137o&t=5s>

Referentie:

Perlas A, Arzola C, Van de Putte P. Point-of-care gastric ultrasound and aspiration risk assessment: a narrative review. Can J Anaesth. 2018 Apr;65(4):437-448. <https://pubmed.ncbi.nlm.nih.gov/29230709/>

NPO guidelines: gelden enkel voor:

- Electieve ingrepen: NIET: urgenties
- Gezonde patiënten: NIET: co-morbiditeiten die maaglediging vertragen: diabetes, Parkinson, MS, ...

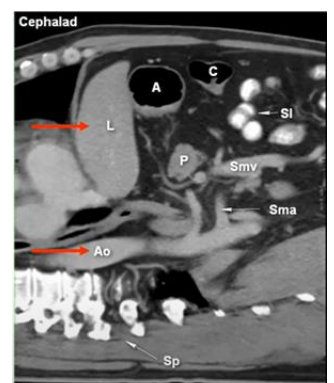
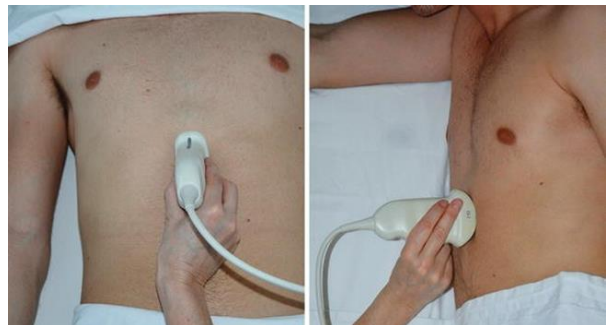
Indicaties: 'clinical equipoise': alle twijfelgevallen

- Non-compliance aan NPO richtlijnen
- Miscommunicatie
- Urgenties
- Onduidelijke anamnese: taalbarrière, cognitieve dysfunctie
- Vertraagde maaglediging
 - Zwangeren in arbeid
 - Diabetes
 - Co-morbiditeiten

Contra-indicatie: voorafgaande maagchirurgie (vb. gastric bypass)

2.2 Acquisitie van de beelden

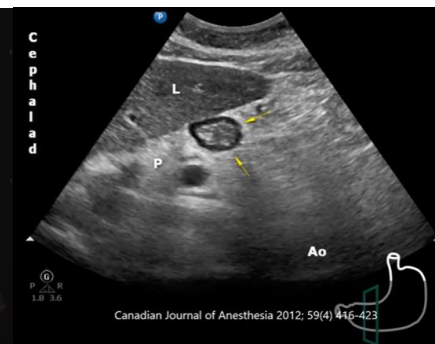
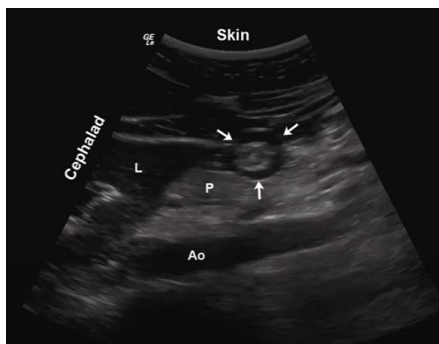
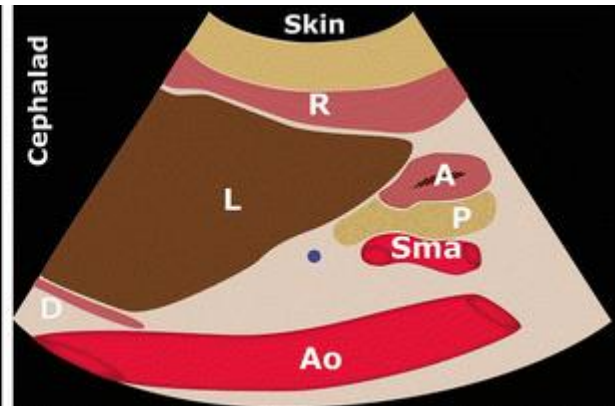
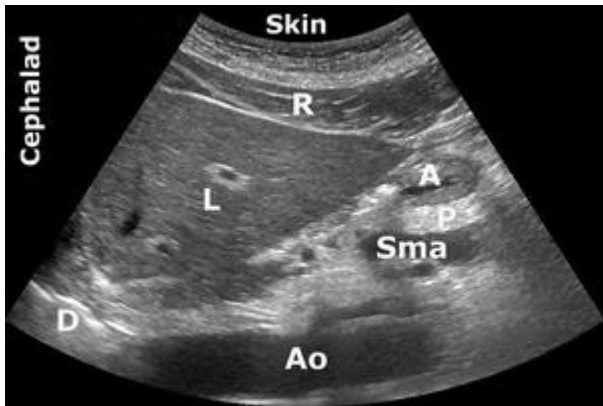- Positie:
 - Ruglig
 - Rechter zijlig
- Transducer:
 - Curvilineair, laagfrequent abdominaal
 - Eventueel lineair bij kinderen of < 40 kg
- Toestel: in abdominale settings
- Anatomische referenties:
 - Aorta of IVC
 - Lever
 - Optioneel: arteria mesenterica en pancreas
- Wat wordt gevisualiseerd?
 - Antrum
 - Kan bij 3-5% van de mensen niet gevisualiseerd worden



2.3 Interpretatie

2.3.1 Kwalitatief: Leeg / Helder vocht / 'Thick' fluid / Vast voedsel

- Leeg: "bull's eye" of "target" pattern

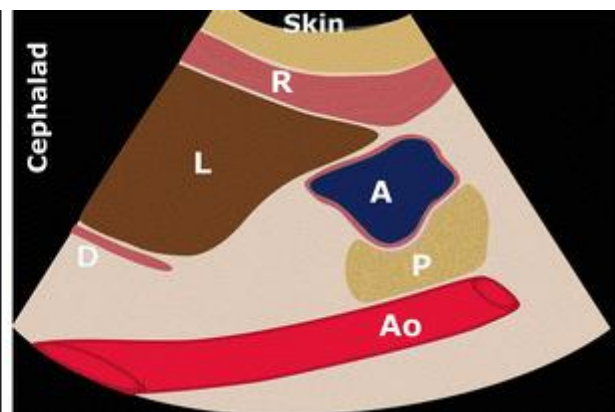
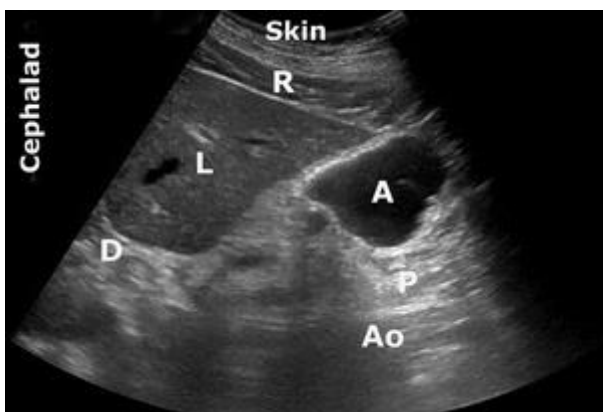

A = antrum
P = pancreas

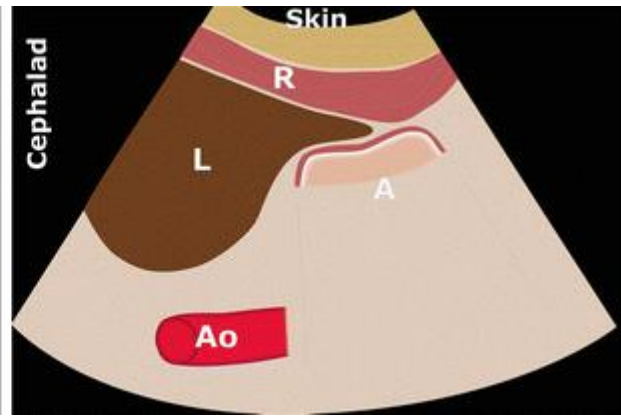
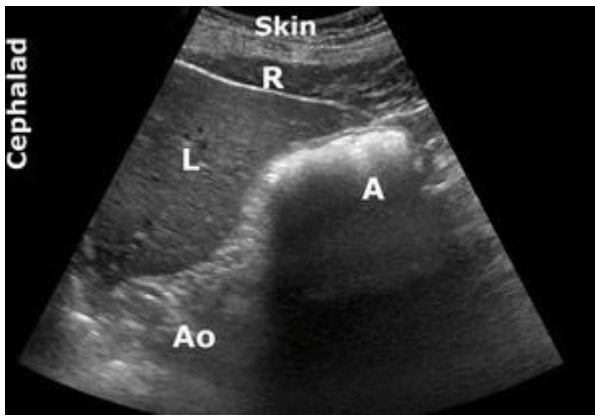Ao = aorta D = diaphragma
R = rectus abdominis muscle

L = lever
Sma = superior mesenteric artery

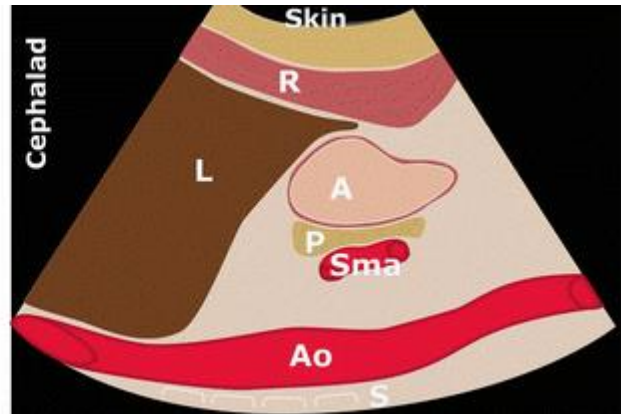
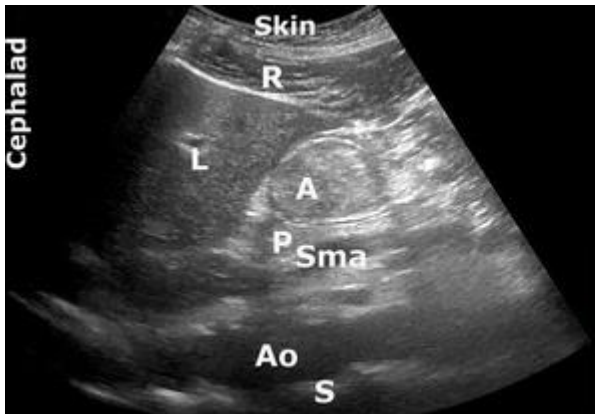- Helder vocht



- Vast voedsel: vroeg / laat stadium
 - vroeg stadium (1-2 u): "frosted glass" appearance
 - vast voedsel + lucht
 - enkel de voorwand wordt gezien
 - schaduw van matglas achter lucht

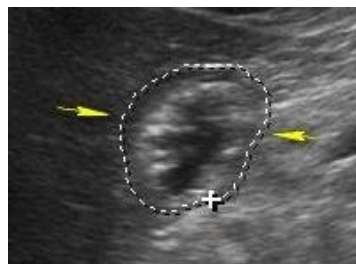

- laat stadium:
 - lucht wordt opgeboerd
 - gedilateerd antrum, hyperechogene inhoud



2.3.2 Kwantitatieve interpretatie = berekenen in mL total gastric fluid volume

- meet de oppervlakte van het antrum = CSA = Cross sectional area
- altijd meten in rechter zijlig
- gebruik free tracing tool van echotoestel
- volledige wand includeren in meting, dus tracen rond de BUITENkant van het antrum
- gemiddelde maken van 3 metingen



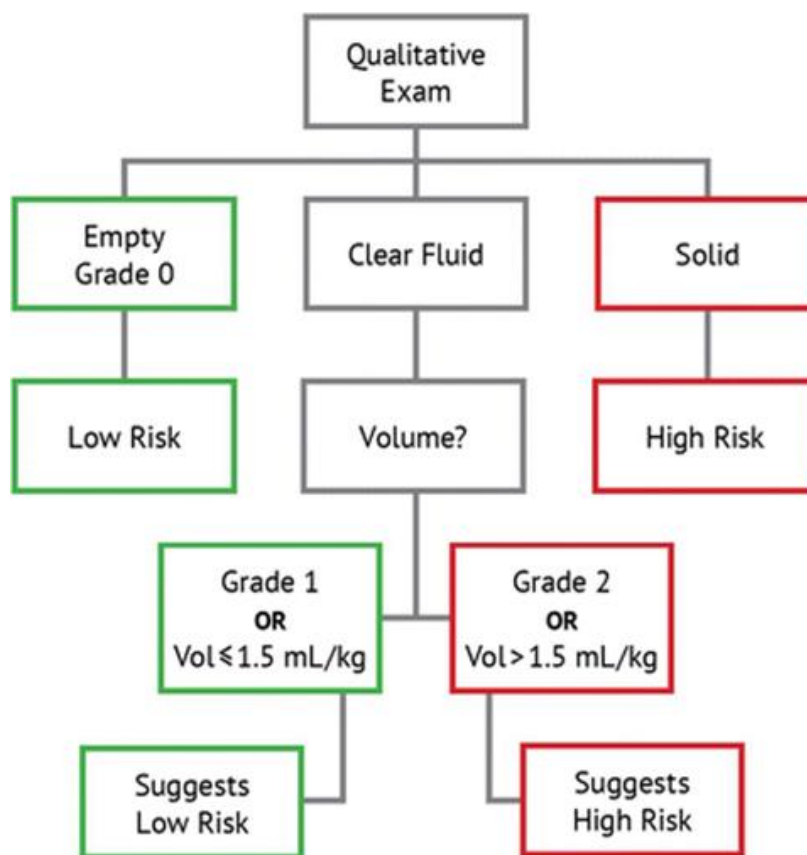
- gebruik gevalideerd mathematisch model:
 - gastric volume (mL) = $27.0 + 14.6 \cdot \text{Right-lat CSA} - 1.28 \cdot \text{age}$
 - makkelijker is om tabel te gebruiken
- drempelwaarde: 1.5 mL/kg, tot ongeveer 100 mL voor normale volwassenen

Right lat CSA	Age(y)						
	20	30	40	50	60	70	80
2	31	18	5	0	0	0	0
3	45	32	20	7	0	0	0
4	60	47	34	21	9	0	0
5	74	62	49	36	23	10	0
6	89	76	63	51	38	25	12
7	103	91	78	65	52	40	27
8	118	105	93	80	67	54	41
9	133	120	107	94	82	69	56
10	147	135	122	109	96	83	71
11	162	149	136	123	111	98	85
12	177	164	151	138	125	113	100
13	191	178	165	153	140	127	114
14	206	193	180	167	155	142	129
15	220	207	194	182	169	156	143
16	235	222	209	200	184	171	158
17	249	236	224	211	198	185	173
18	164	251	239	226	213	200	187
19	278	266	253	240	227	214	202
20	293	281	268	255	242	229	217
21	307	295	282	269	256	244	231
22	323	310	297	284	271	259	246
23	337	324	311	298	285	273	260
24	352	339	326	313	301	288	275
25	366	353	340	327	315	302	289
26	381	368	355	343	330	317	304
27	395	382	369	357	344	331	318
28	410	397	385	372	359	346	333
29	424	411	398	386	373	360	347
30	439	427	414	401	388	375	363

2.3.3 Semi-kwantitatief: Perlas grading systeem

Perlas grade	Ruglig	Zijlig	
0	Leeg		Laag aspiratierisico
1	Leeg	Vocht	75% = laag risico
2	Vocht		Hoog aspiratierisico

2.3.4 Flowchart aspiratie risico



Figures reprinted with permission from www.gastricultrasound.org

3. Echografie longen

3.1 Algemeen

Website:

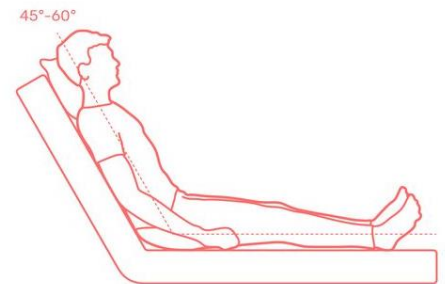
- Lichtenstein DA. Lung ultrasound in the critically ill. Ann Intensive Care. 2014 Jan 9;4(1):1. <https://pubmed.ncbi.nlm.nih.gov/24401163/>
- <https://www.showmethepocus.com/lung-ultrasound>

Transducer:

- curvilineair: meest geschikt
- lineair: ook geschikt voor oppervlakkige structuren zoals pleura en diafragma

Positionering:

- kan in elke positie:
 - rug, zij, halfzittend
 - halfzittend is meest ideale (Fowler)
- indien onvoldoende ruimte tussen ribben
 - leg arm omhoog en plaats hand onder hoofd
- plaats toestel rechts van patient



Algemeen:

- echogolven worden door lucht in gezonde alveoli verspreid en geabsorbeerd
- dus bij normale long is parenchym niet te zien
- aanwezigheid vocht geeft B-lijnen (zie later)
- pariëtale pleura zit vast aan viscerale pleura: geeft 'sliding motion'

Limitaties:

- ernstige obesitas
- subcutaan emfyseem: lucht is zeer slechte geleider

Scanpositie:

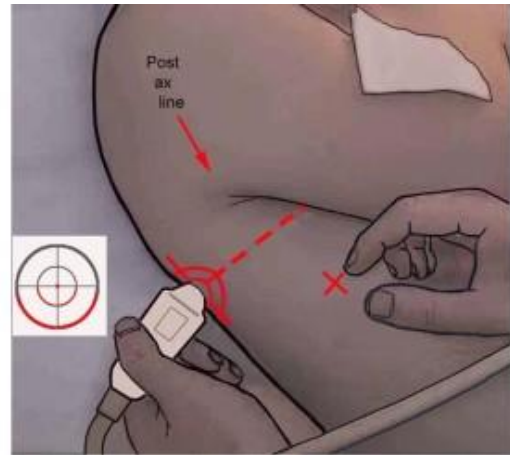
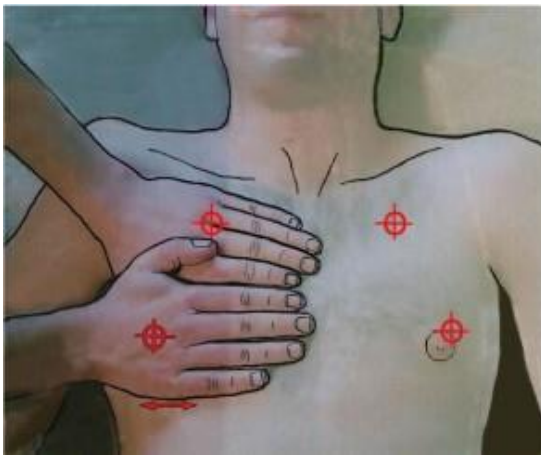- twee handen op thorax onder clavicula geven positie van longen weer
- transducer steeds \perp op pleura
- klassiek 6- punten onderzoek volgens Lichtenstein
- positie transducer

Positie transducer	Long veld
R1 L1	Anterieur superieur
R2 L2	Lateraal
R3 L3 (PLAPS)	Posterieur inferieur

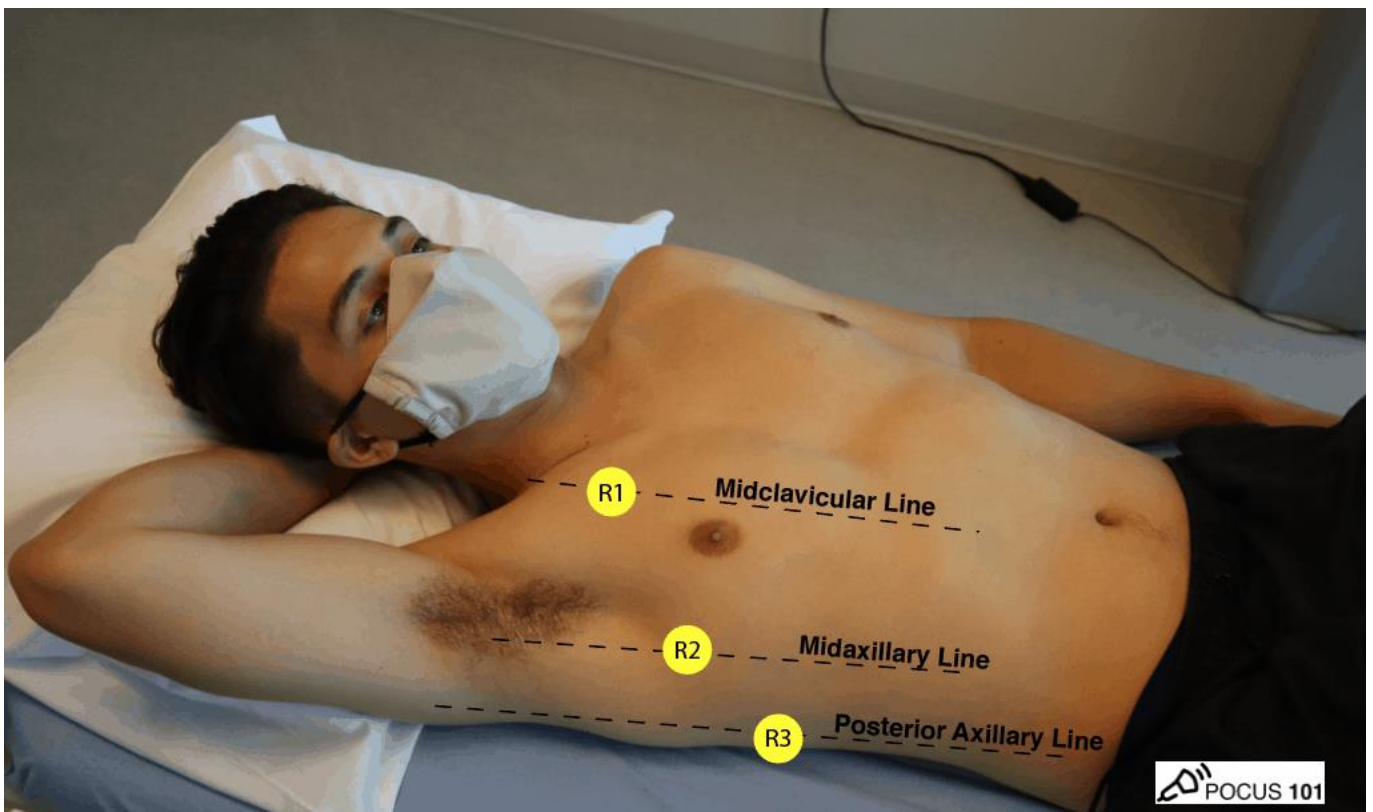
Onderzoek:

- R1 / L1:
 - midclaviculaire lijn ICS 2-3: midden bovenste hand
 - onderzoekt anterieure deel thorax
 - ideaal voor evaluatie pneumothorax en interstitieel oedeem

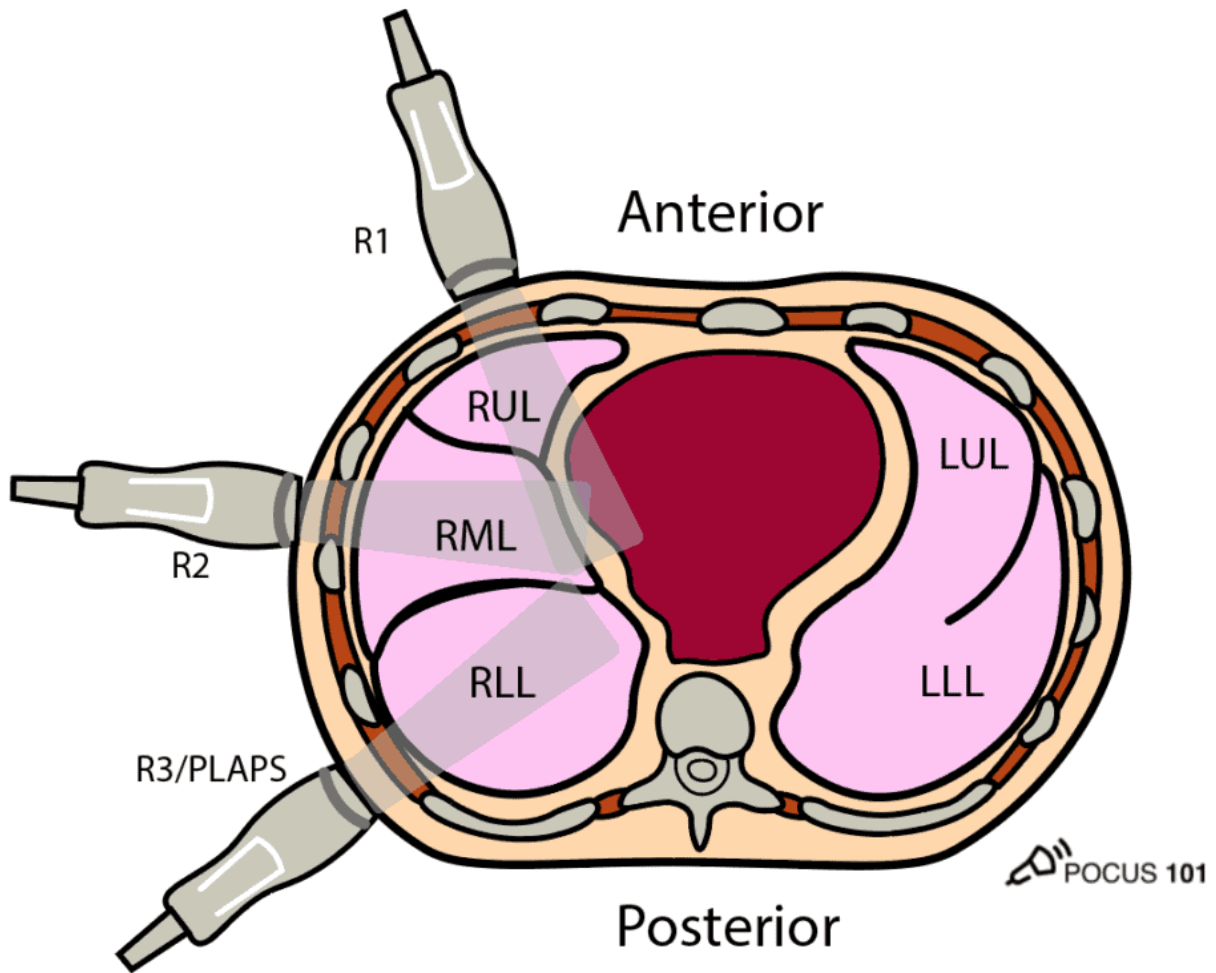
- R2 / L2:
 - midaxillaire lijn ICS 5-6: midden onderste hand (waar diafragma thoraxwand raakt)
 - lateraal van de tepel bij mannen
 - onderzoekt lateraal deel thorax
- R3 / L3:
 - posterieure axillaire lijn ICS 10-12
 - = PLAPS: 'posterolateral alveolar or pleural syndrome'
 - onderzoekt posterieure thorax
 - zoek lever of milt en diafragma die in en uit beeld glijden
 - ideaal voor pleurale effusies en consolidatie
- Zelfde referentiepunten aan linker kant maar owv interferentie hart moet transducer soms meer naar craniaal geschoven worden
- Pathologische zones: evident dat deze meer uitgebreid bekeken worden



Source: Jesse Kiefer, Dpt. Of Anesthesiology, Penn Medicine, USA



Used with permission from pocus101.com

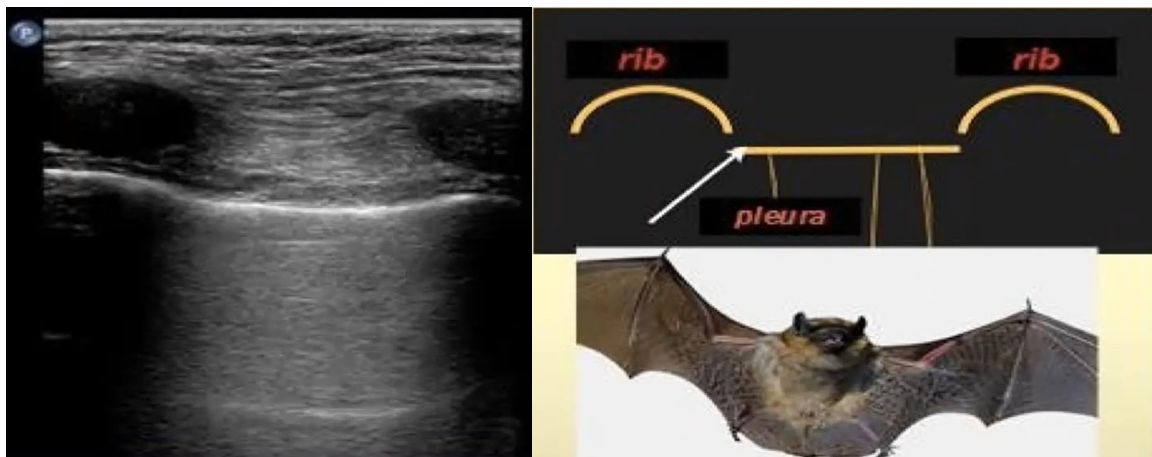


Used with permission from pocus101.com

3.2 Normale beelden


3.2.1 Batwing sign:

- =vleermuis-teken
- typische presentatie van pleura met de 2 naastliggende ribben
- ribben = vleugels van de vleermuis
- pleura = lichaam van de vleermuis



3.2.2 Sliding:

- pleura glijdt heen en weer
- presentatie = 'ants marching on a line', ' shimmering'
- betekent dat viscerale en pariëtale pleura tegen elkaar liggen
- als aanwezig = geen pneumothorax met 100% sensitiviteit
- + M-mode = sea-shore-sign



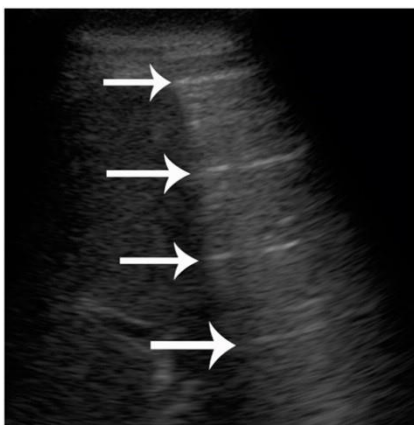
3.2.3 A-lijnen:

- transducer loodrecht op pleura = echogolven worden door lucht van de pleura weerkaatst
- er ontstaat een reverberatie / weerkaatsing artefact
- repetitieve horizontale lijnen die met vaste intervallen ontstaan uit de pleurale lijn

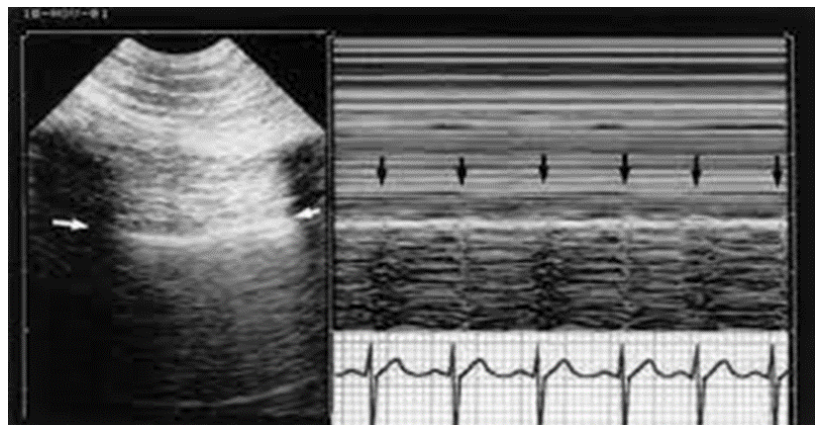
3.2.4 Lung pulse:

- subtiele beweging van pleura synchroon met pulsaties hart
- vlotst te visualiseren met M-mode

A-lines



Lung pulse

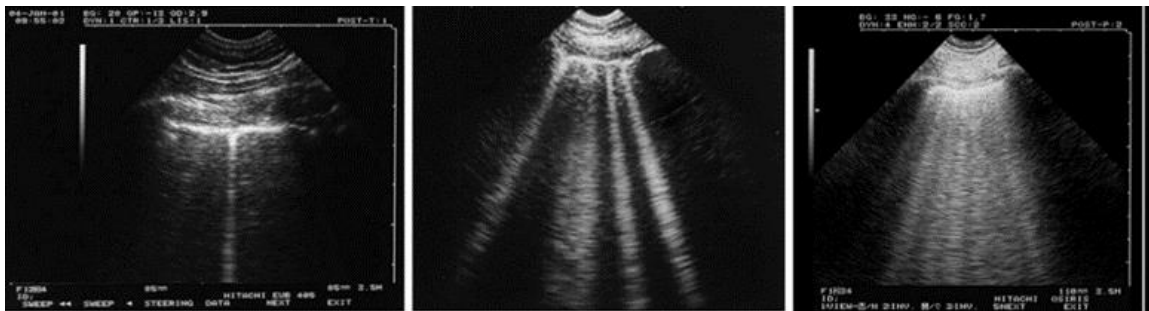


Lichtenstein, D.A., Lascos, N., Prin, S. et al. The "lung pulse": an early ultrasound sign of complete atelectasis. Intensive Care Med 29, 2187–2192 (2003).

3.3 Pathologie

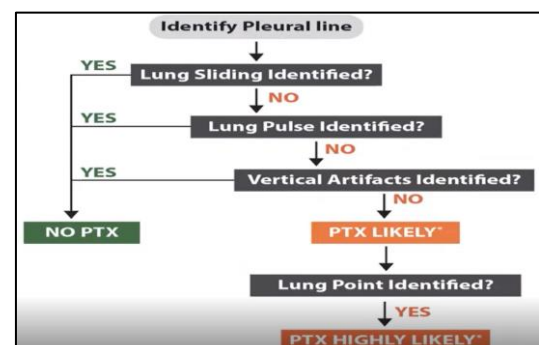
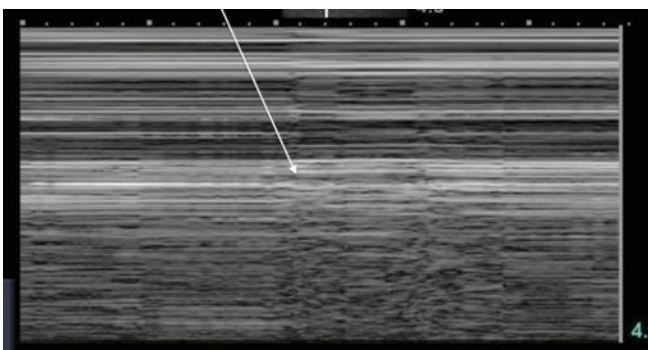
3.3.1 Interstitieel vocht

- B-lijnen:
 - Worden gevormd als longweefsel verdikt of zich vult met vocht
 - Zijn verticale lijnen (versus A-lijnen die horizontaal zijn) die uit pleura komen
 - Bewegen met lung sliding
 - Reiken tot periferie beeld
 - Pathologisch als
 - 2 per ICS in > 2 van de 4 scan locaties
 - 3 in een ICS
 - Kunnen samenlopen tot 'confluent b-lines': 1 lijn → ↑ # lijnen → witte long
 - Consolidatie = pneumonie



3.3.2 Pneumothorax

- B-mode: geen pleurale sliding = 100% geen pneumothorax op punt van scanning
- M-mode: barcode sign = stratosphere sign
- Lung point: overgang van wel-geen long tegen thorax: = 100% positieve diagnose pneumothorax
- Intacte pleura geeft A-lijnen



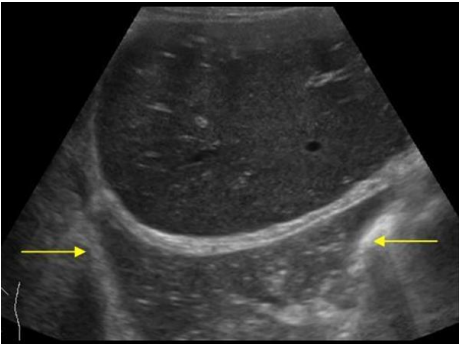
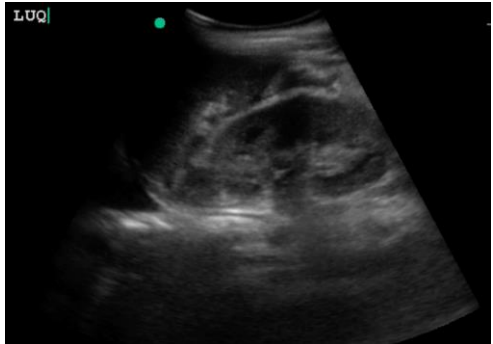
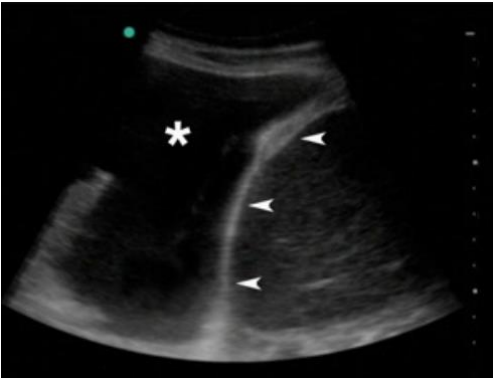

- Cave:
 - Geen lung sliding betekent niet automatisch de aanwezigheid van een pneumothorax
 - Geen lung sliding kan ook bij b.v. ARDS, inflammatie...

3.3.3 Pleurale effusie

Transducer:

- Best ter hoogte van PLAPS
- Meest sensitief, meest specifiek

Beelden:

Normaal	Pleurale effusie
 <ul style="list-style-type: none"> • spiegelbeeld van lever/milt boven diafragma • thoracale wervels niet zichtbaar • aanwezigheid enkele B-lines door het diafragma is normaal 	 <ul style="list-style-type: none"> • spiegelbeeld is vervangen door zwart vocht • zwart vocht craniaal van diafragma • thoracale wervels zichtbaar  <ul style="list-style-type: none"> • jelly fish sign • tickling lung sign  <ul style="list-style-type: none"> • rechtzittend effusie vanaf 20 ml zichtbaar (RX thorax: 175 ml)

- Eenvoudige pleurale effusie: zwart beeld
- Complexe pleurale effusie:
 - plankton teken: belletjes die rondbewegen
 - septa

3.3.4. Pneumonie versus atelectase versus consolidatie

- Pneumonie vs Atelectase

complexe effusie
 onregelmatige pleura
 dynamisch lucht bronchogram

eenvoudige effusie
 dunne pleura
 geen lucht bronchogram

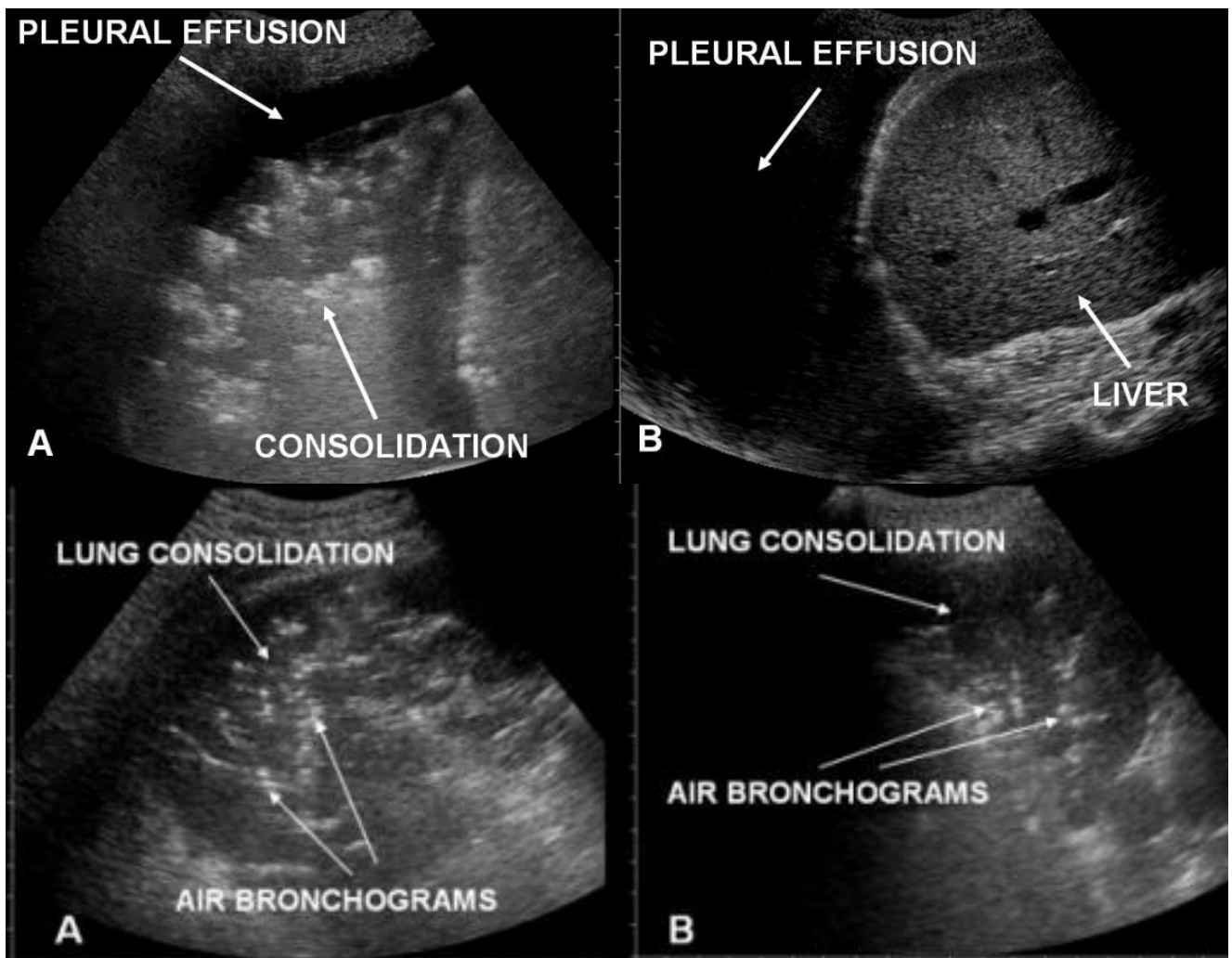
- Atelectase vs Consolidatie

statisch lucht bronchogram

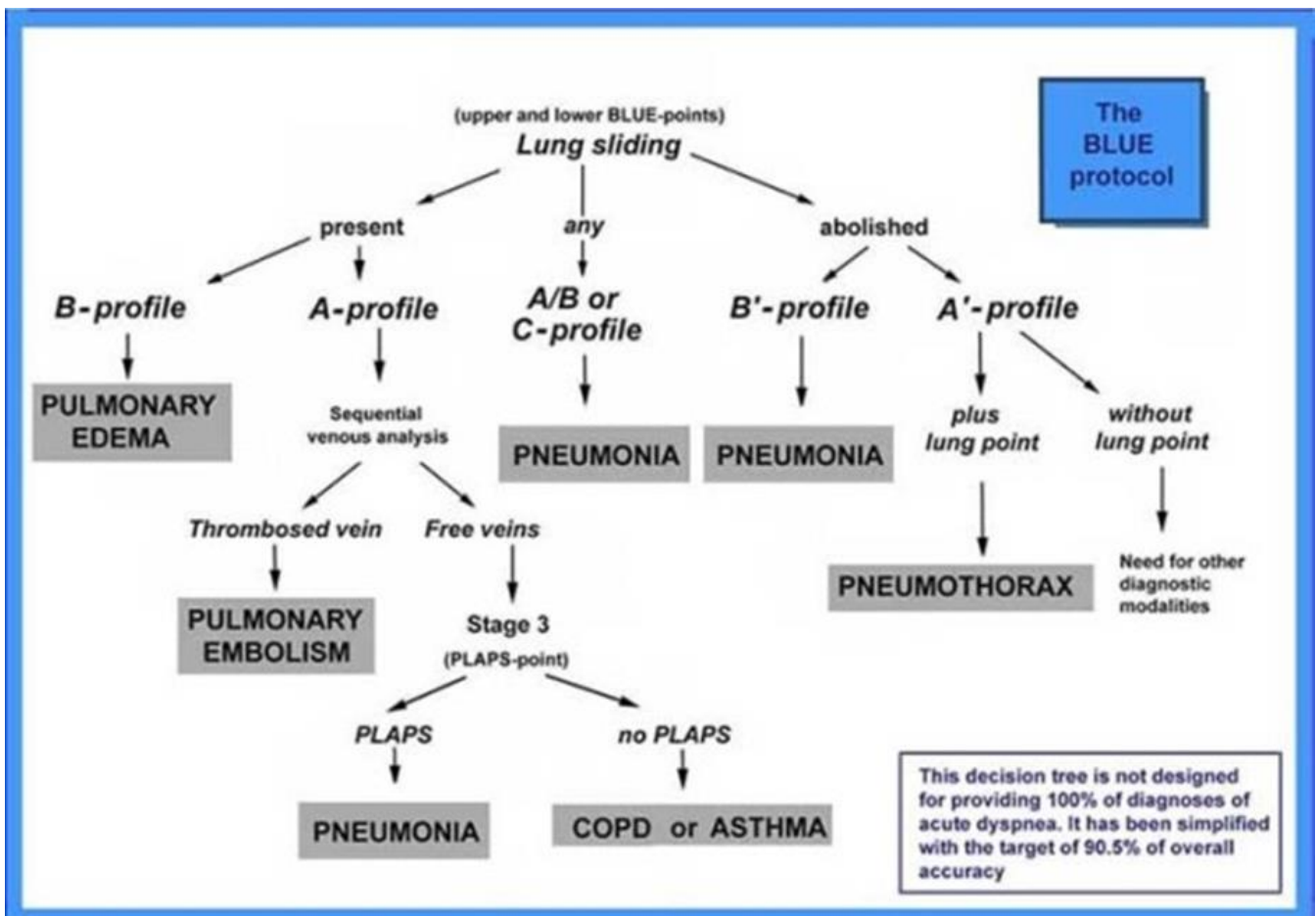
dynamisch lucht bronchogram

- hoogstwaarschijnlijk atelectase
- maar kan ook consolidatie zijn
- met ademhaling bewegend
- niet bewegend met ademhaling

- wijst op consolidatie, sluit atelectase uit
- = witte lijnen en vlekken (bronchi)



3.3.5 Respiratoir falen

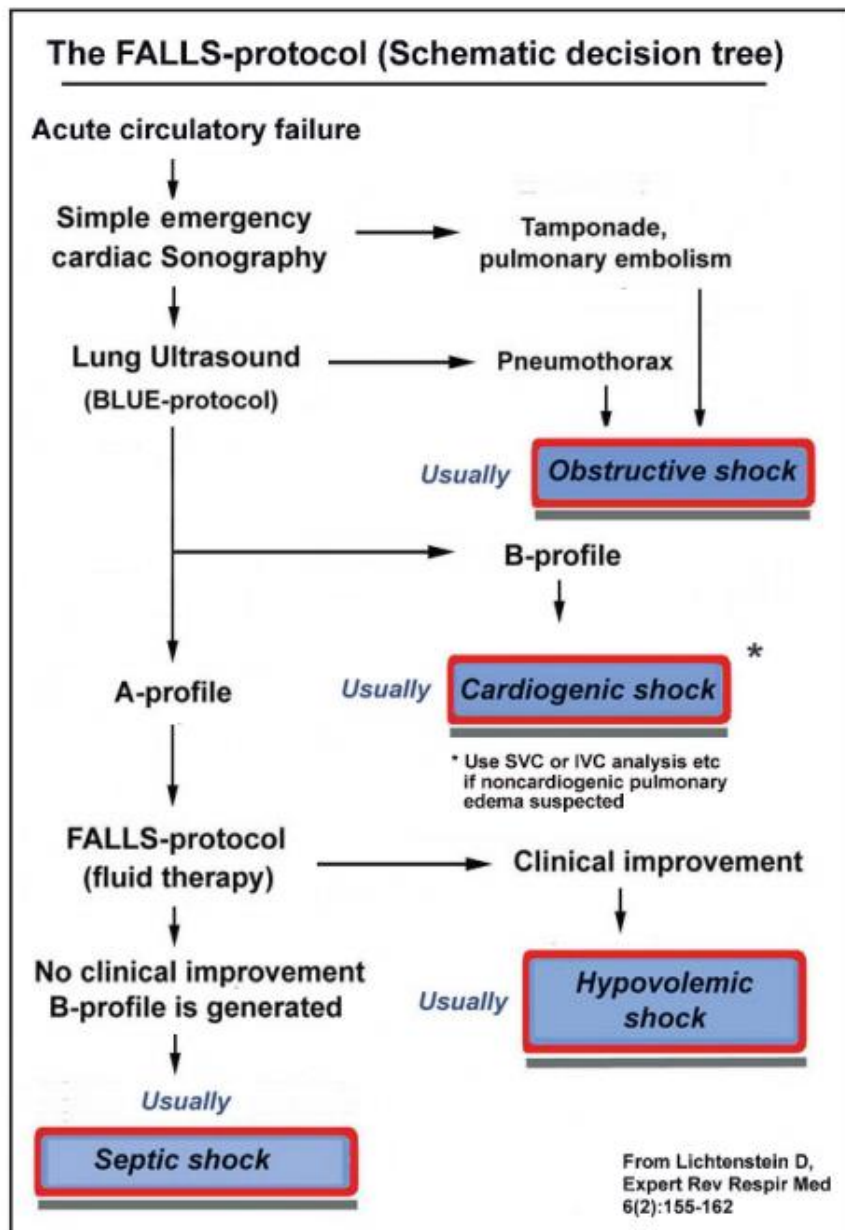


Lichtenstein DA, Mezière GA. Relevance of lung ultrasound in the diagnosis of acute respiratory failure: the BLUE protocol. Chest. 2008 Jul;134(1):117-25.

Legende profielen BLUE Protocol:

- The A-profile associates anterior lung-sliding with A-lines.
- The A'-profile is an A-profile with abolished lung-sliding.
- The B-profile associates anterior lung-sliding with lung-rockets.
- The B'-profile is a B-profile with abolished lung-sliding.
- The C-profile indicates anterior lung consolidation, regardless of size and number. A thickened, irregular pleural line is an equivalent.
- The A/B profile is a half A-profile at one lung, a half B-profile at another.

3.3.6 Hemodynamisch instabile patient



Lichtenstein D. FALLS-protocol: lung ultrasound in hemodynamic assessment of shock. Heart Lung Vessel. 2013;5(3):142-7.

3.4 Diafragma

3.4.1 Algemeen:

Referentie: <https://www.ncbi.nlm.nih.gov/pmc/articles/PMC7322428/>

Transducer:

- lineair hoogfrequent
- curved laagfrequent

Positionering: ruglig

Window:

- intercostaal, midaxillair, diktemeting diafragma
- subcostaal, met lever of milt als akoestisch venster, meten uitwijking diafragma (excursion)

3.4.2 Intercostaal techniek:

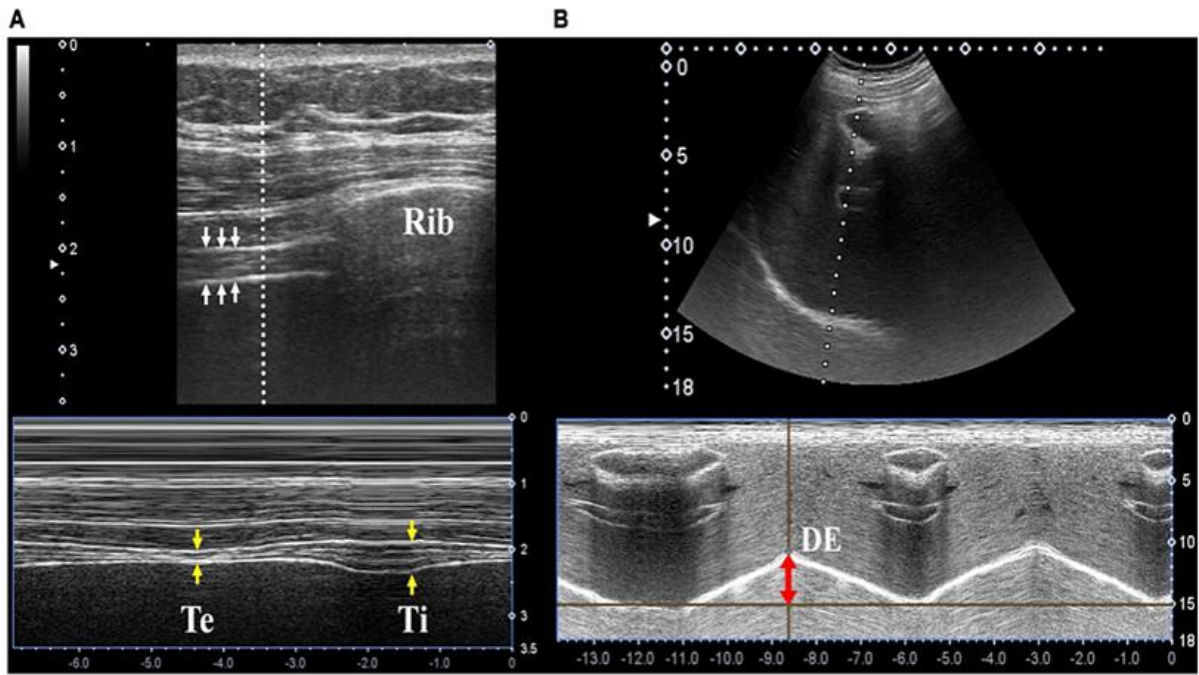
- Hoogfrequente transducer
- Midaxillair / anteroaxillair
- 8-11^{de} intercostaal ruimte
- Diepte 2-4 cm, 3-lagige structuur

3.4.3 Subcostale techniek:

- Laagfrequente transducer
- Onder rechter of linker ribbenrooster
- Lever of milt dienen als akoestisch venster
- Richt naar mediaal / dorsaal / cephalad
- Posterieure deel diafragma komt in beeld

3.4.4 Metingen:

- Uitwijking (excursion)
 - M-mode
 - Evalueer inspiratoire en expiratoire craniocaudale veranderingen tijdens
 - Normale rustige ademhaling
 - Diepe inademing
 - Sniffing
 - Normale excursie tijdens rustige AH = 1-2 cm, tijdens diepe inademing = 7-11 cm
- dTF: diaphragmatic thickness
 - eindinspiratoire dikte (Ti)
 - eindexpiratoire dikte (Te)
 - $TFdi = (Ti - Te) / Te \times 100$
 - gezonde patiënten: $\geq 40\%$ verschil
 - abnormaal als $\leq 30\%$ verschil



Chu SE, Lu JX, Chang SC, Hsu KH, Goh ZNL, Seak CK, Seak JC, Ng CJ, Seak CJ. Point-of-care application of diaphragmatic ultrasonography in the emergency department for the prediction of development of respiratory failure in community-acquired pneumonia: A pilot study. *Front Med (Lausanne)*. 2022 Aug 17;9:960847.

4. FoCUS: BASIC TTE: Trans-thoracale Echocardiografie

4.1 Algemene principes

FATE: Focused assessed transthoracic examination = gestandaardiseerd onderzoek

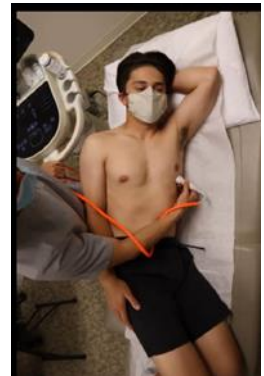Websites:

- https://www.youtube.com/watch?v=7Apz9B_aewg
- http://pie.med.utoronto.ca/tte/TTE_content/standardViews.html

Transducer: phased array transducer

Positionering:

- patient in linker zijlig
- linker arm omhoog
- onderzoeker zit rechts of links van patient (eigen voorkeur)
- echotoestel volgens persoonlijke voorkeur
 - transducer:
 - marker aan rechter zijde scherm (dit is omgekeerde van standaard PoCUS echo)
 - hand die probe vasthoudt, maakt contact met patiënt = creëren stabiel platform, = goed controleren bewegingen. De pink(muis) zijn belangrijkste 'stabilisatoren'.



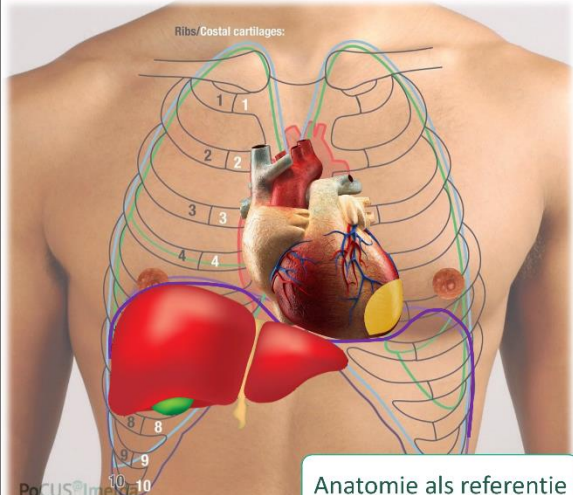
Windows:

- parasternaal
- apicaal
- subcostaal

Beelden:

- parasternaal lange as
- parasternaal korte as
- apicaal 4-kamerbeeld
- subxyphoidaal

POCUS: algemene regels



- Het hart: centraal met apex naar links
- RV: driehoekig, rechts boven, kleiner dan LV
- Het IV septum: centraal tussen RV en LV
- Minimale hoeveelheid pericardvocht

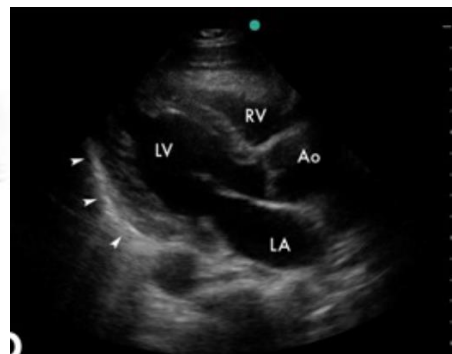
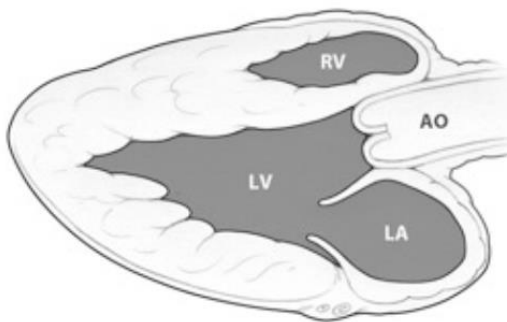
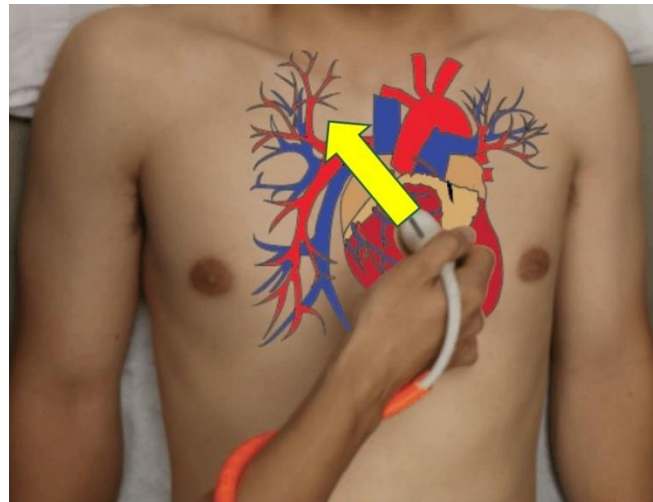
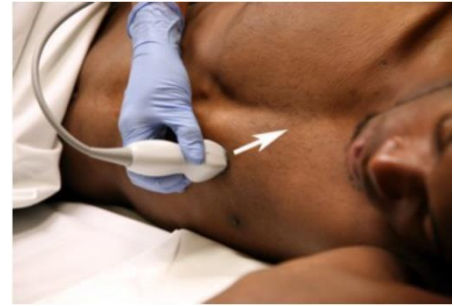Functioneel:

- LV contraheert goed zonder 'squeezing'
- Kleppen: geen restrictie en geen regurgitatie

4.2 Parasternaal lange as

Plaatsing transducer:

- linker zijde naast het sternum
- Fate kaart positie 3
- 3-5^e intercostaal ruimte boven tepelniveau
- oriëntatie merker naar rechter schouder



Beeldvorming:

- LV centraal, aortaklep en wortel aan rechter zijde
- =triple L-beeld: "long axis with LV on left side"
- anguleer transducer om LV mooi "open" te krijgen
 - Angulatie teveel naar craniaal = pulmonalis in beeld of geen beeld
 - Angulatie teveel naar caudaal = RV in beeld
- pijlpunten: pericard
- aorta descendens is belangrijk referentiepunt
- LA, RV, aortawortel: zijn normaal ongeveer even groot

Contractiliteit:

- contractie (verdikking wanden en beweging) naar het centrum van LV
- niet verdikkende / bewegende wanddelen myocard: mogelijks ischemie / infarct

Kleppen:

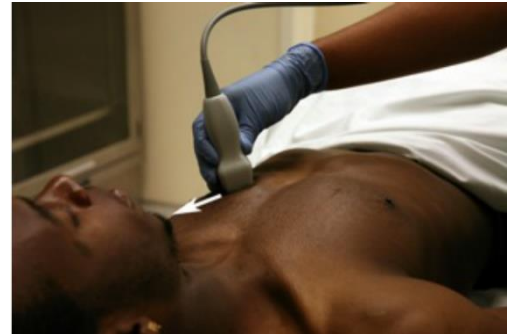- klepbladen moeten mooi openen en sluiten

- verkalking en restrictieve beweging kunnen op stenose wijzen
- prolaps kan wijzen op regurgitatie (bevestigen met kleuren doppler)

4.3 Parasternaal korte as

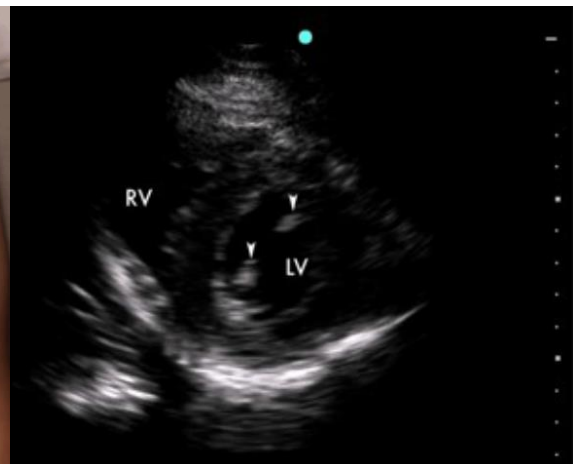
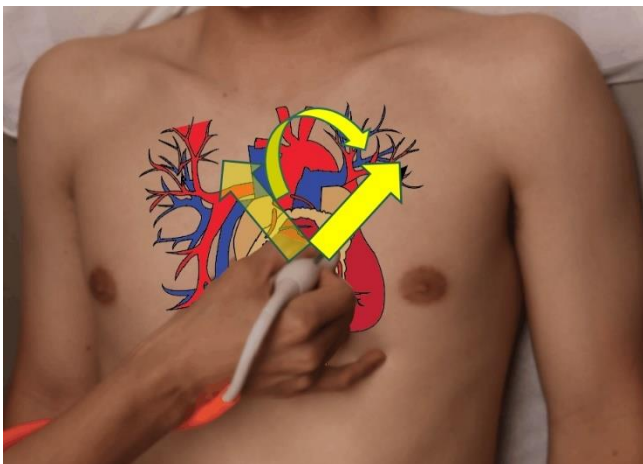
Plaatsing transducer:

- linker zijde naast het sternum
- Fate kaart positie 3
- 3-5e intercostaal ruimte boven tepelniveau
- oriëntatie merker naar linker schouder



Beeldvorming:

- meestal val je op korte as beeld met centraal aortaklep
- door tilt van probe naar apex: aortaklep → mitralisklep → midpapillair beeld → doorsnee LV (papillair spieren zijn niet te zien op dit beeld) → apex

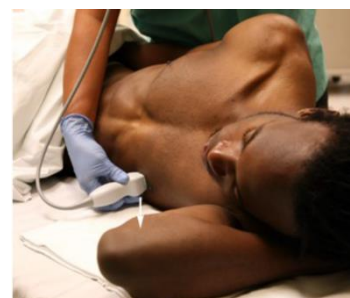

- LV: =cirkel = circulaire spier met 2 papillairspieren (pijltjes)
- RV: =C-vormige dunnere spier die links thv. Septum LV raakt

4.4 Apicaal 4 kamerbeeld

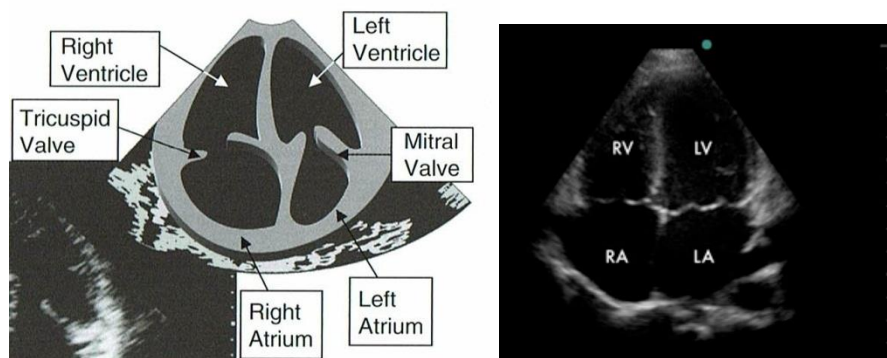
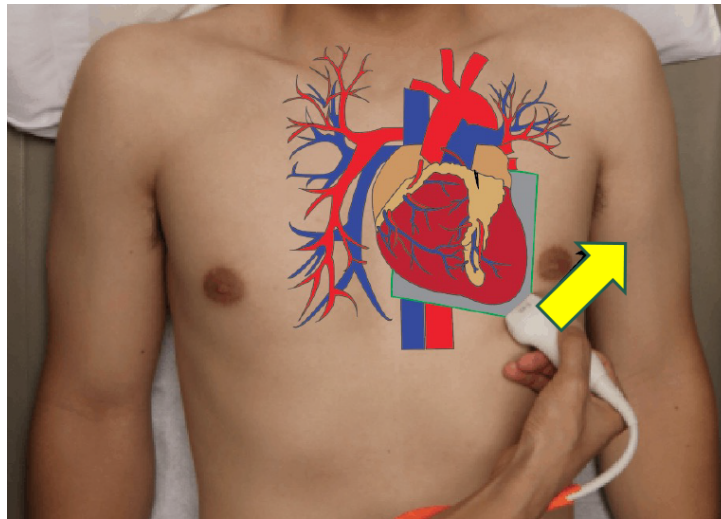
Plaatsing transducer:

- plaats transducer thv. apex
- Fate kaart positie 2
- 5^e intercostaal ruimte thv. De midclaviculaire lijn
- oriëntatie merker naar linker arm



Beeldvorming:

- meestal moeilijkste beeldvorming



- start laag genoeg op thorax midclaviculair en ga geleidelijk omhoog in richting tepel
- 4-kamerbeeld omvat 2 atria en 2 ventrikels
- Apex
 - gevormd door LV
 - normaliter immobiel
 - indien mobiel = tekening van foreshortening = niet optimale beeldvorming
- tilt
 - indien teveel naar onderkant hart: coronaire sinus wordt zichtbaar
 - indien te oppervlakkig: aortaklep komt in beeld
- 4-kamerbeeld plus aortaklep = 5-kamerbeeld (geen basisbeeld in PoCUS)

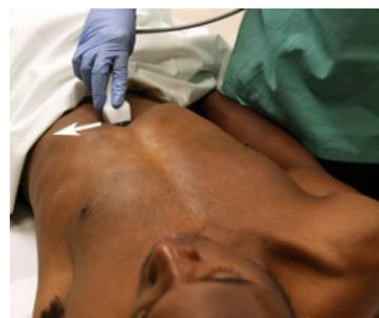
Klep:

- Mitraal- en tricuspiedklep kunnen gevisualiseerd en beoordeeld worden

4.5 Subxyphoïdaal/subcostaal

Transducer:

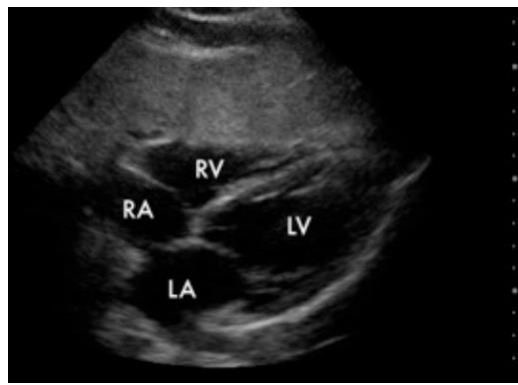
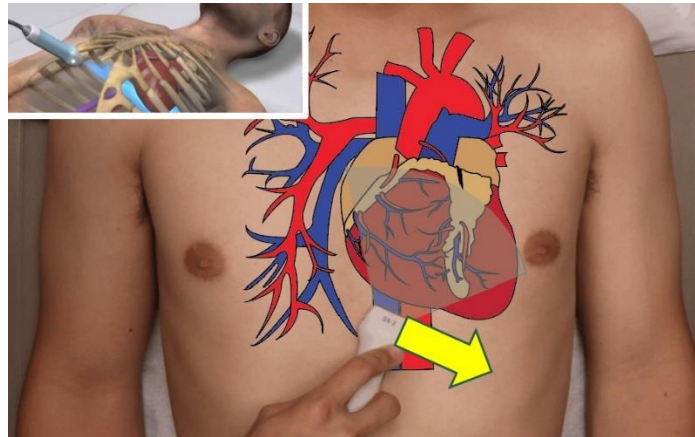
- onder het xyphoid, in richting van linker schouder)
- Fate kaart positie 1
- oriëntatie merker naar linker zijde patient



Beeldvorming:

- ruglig, knieën optrekken om buikspieren te ontspannen
- begin op maximale diepte instelling

- bovenaan in beeld zie je door de lever en naar het hart eronder
- bij slechte beeldkwaliteit: inspiratie inhouden → brengt het hart dichterbij door daling diafragma



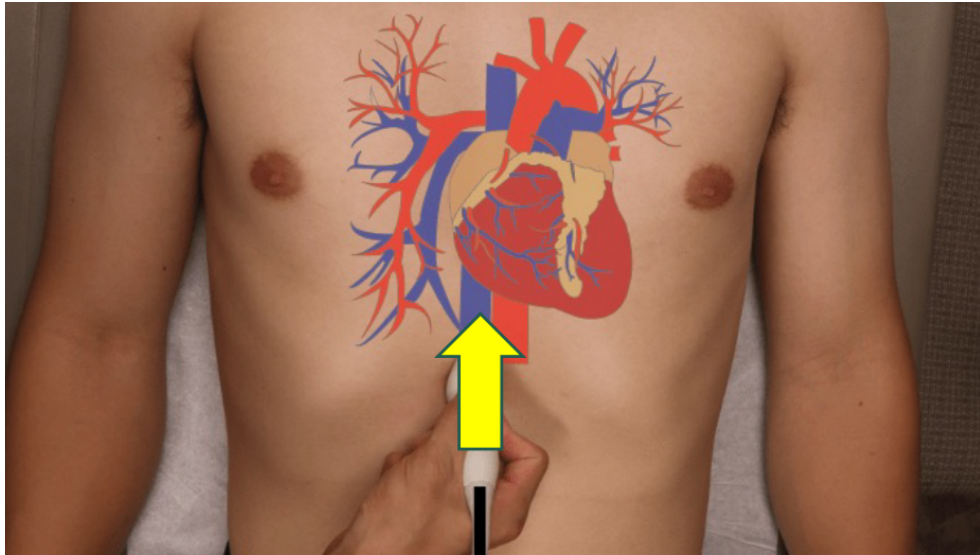
4.6 VCI: vena cava inferior

Transducer:

- Fate kaart positie 1 maar transducer 90 graden geroteerd
- vertrek vanuit subcostaal beeld
- draai probe traag tegen de klok in tot de VCI gezien wordt

Beeldvorming:

- maak onderscheid tussen aorta en VCI
- VCI ligt iets meer naar rechts en mondt uit in rechter atrium
- meet in M-mode tijdens ademhaling, 2 cm onder diafragma
 - vullingsresponsiviteit VCI
 - respiratoire variabiliteit VCI



5. FoCUS: BASIC TTE: Pathologie

5.1 Doel:

- toepassen en integreren van beeldvorming, anatomie en cardiale pathologie
- aan de hand van een vast vragenpatroon het diagnostisch probleem structureel opsporen en aanpakken
- levensbedreigende cardiovasculaire oorzaken (killers) herkennen aan bed van de patient
- de afwezigheid van pathologie is ook een diagnose

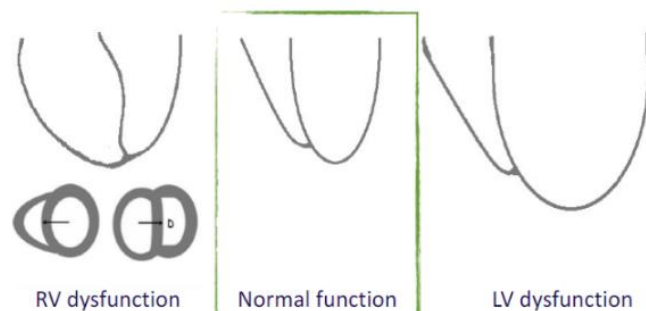
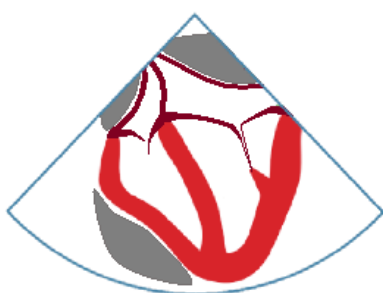5.2 De zes vragen

- is er veel *pericardvocht* aanwezig?
- wat zijn de *dimensies* van het hart?
- wat is de *positie van het interventriculair septum*?
- hoe is de *functie* van de ventrikels?
- functioneren de *kleppen* goed?
- wat is de *vullingstoestand* van het hart?

5.3 Pathologie

5.3.1 Pericardvocht?

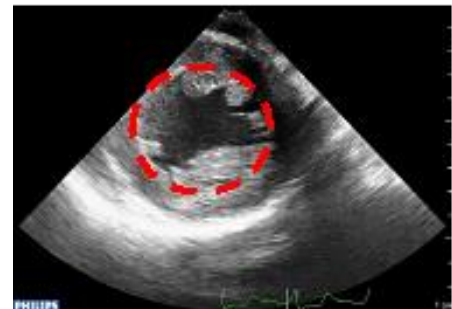
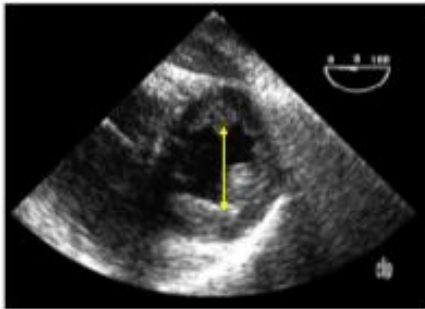- Aanwezigheid kleine hoeveelheid pericardvocht is normaal
- Veel vocht = pericardvocht $\geq 2\text{cm}$ zonder collaps re atrium en/of ventrikel
- Als hoeveelheid vocht nog stijgt \rightarrow druk op ventrikels neemt toe \rightarrow compressie RA / RV en restrictie diastolische vulling = tamponade
- Kliniek is zeer belangrijk: hypotensie, tachycardie, pulsus paradoxus



5.3.2 Dimensies RV / LV

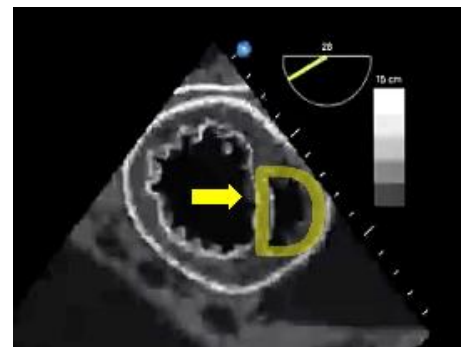
- Apex wordt gevormd door LV. RV is kleiner dan LV en is driehoekig in apicale 4-kamer beeld.
- Indien apex gevormd door RV = RV dilatatie
- Parasternaal korte as: RV heeft 'croissant' vorm

- RV dilatatie kan door druk- en volume overbelasting
- Beoordeel steeds tegelijkertijd positie septum
- Statische metingen LV
 - Einddiastolische diameter LV
 - Parasternaal korte of lange as
 - M-mode door midden beeld of rechtstreeks meten op 2D
 - Volwassenen normaliter ≤ 55 mm
 - Einddiastolische oppervlakte LV
 - Parasternaal korte as
 - Tracing van endocardiale oppervlakte
 - Volwassenen normaliter 15-20 cm²



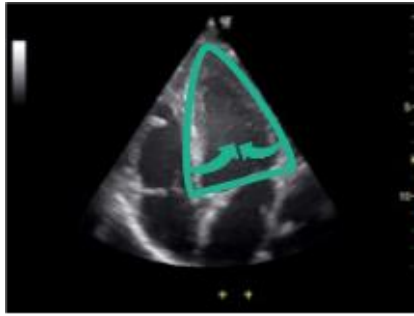
5.3.3 Positie interventriculair septum

- Belangrijk bij evaluatie RV functie
- RV dilatatie door druk- en/of volume overbelasting: septale shift
- Longembolen: acute dilatatie RV met septum shift door acute drukoverbelasting:
 - Hypokinesie RV
 - Dilatatie RV
 - Septumshift naar links (D-shape LV)

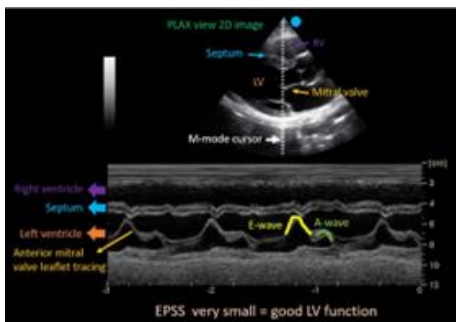


5.3.4 Functie linker ventrikel

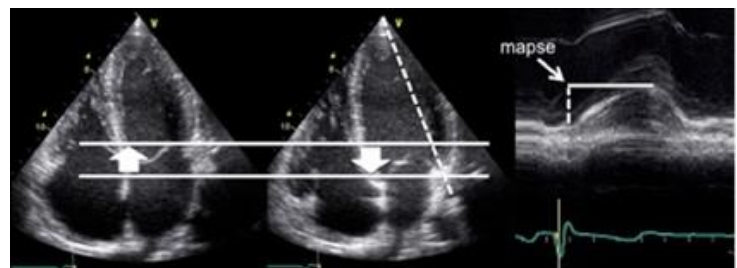
- Systole: wanden LV verdikken en bewegen synchroon naar centrum LV
- Parasternaal korte as geeft beste beoordeling
- 4-kamerbeeld: LV contractie lijkt op 'accordeon' met immobiele apex en wanden die naar binnen bewegen en tegelijk verdikken



- Functionele metingen:
 - MSS: mitralis septal separation
 - Apicaal 4-kamerbeeld
 - Afstand tussen anterieur klepblad MV en interventriculair septum tijdens diastole
 - Normaal ≤ 10 mm
 - ≥ 13 mm = matige daling LV
 - FS; fractional shortening
 - Parasternaal korte of lange as
 - M-mode door LV
 - Bepaal einddiastolische en einssystolische diameter
 - Formule: $FS = (LVd - LVs) / LVd$
 - Normaliter ≥ 25 , komt overeen met ejectiefractie LV van $\geq 50\%$
 - Automatisch op meeste toestellen
 - MAPSE: mitral annular plane systolic excursion
 - Apical 4-kamerbeeld
 - M-mode door annulus MV
 - Meten systolische verplaatsing
 - Normaliter ≥ 10 mm
 - ≤ 7 mm = matige dysfunctie LV



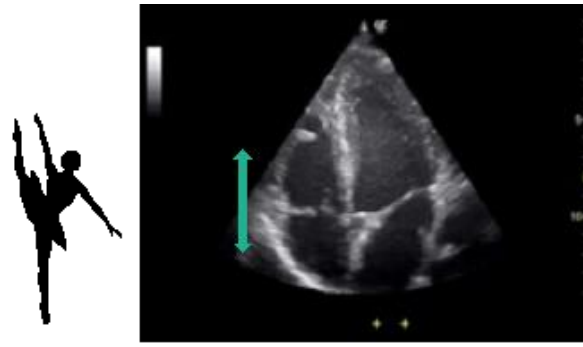
MSS



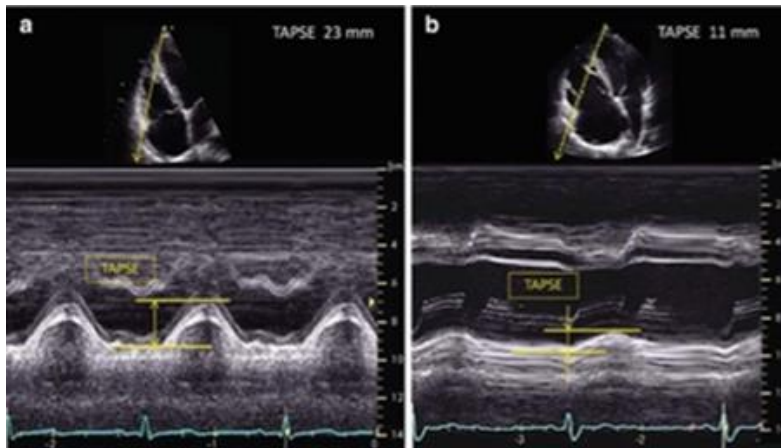
MAPSE

5.3.5 Functie rechter ventrikel

- Apicaal 4-kamerbeeld: annulus tricuspidklep gaat energiek op en neer zoals 'ballerina'
- Check tevens dimensies en septum

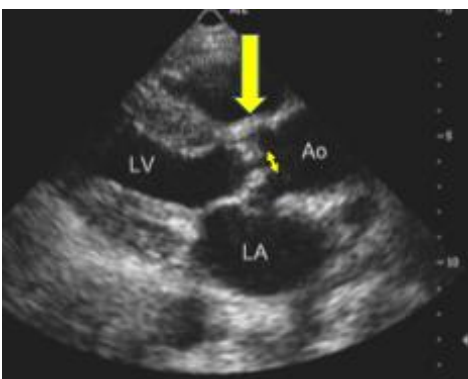


- Functionele metingen:
 - TAPSE: tricuspid annular plane systolic excursion
 - Apical 4-kamerbeeld
 - M-mode door annulus TV
 - Meten systolische verplaatsing
 - Normaliter ≥ 16 mm tijdens anesthesie
 - ≤ 11 mm = matige dysfunctie RV

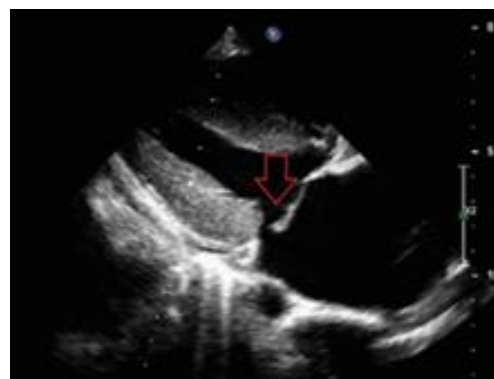


5.3.6 Klepevaluatie

- Kleppen dienen zonder restrictie te openen en te sluiten
 - Verdikking / verkalking / restrictieve beweging = stenose
 - Kritieke aortastenose: best beoordelen op parasternale lange as
 - Excessieve beweging met prolaps = regurgitatie (bevestigen met kleuren doppler)
- Cave: regurgitatie kan ook door:
 - Ventrikeldilatatie: verhindert efficiënte sluiting (coaptatie) klep
 - LV outflow obstructie met SAM (systolic anterior movement)



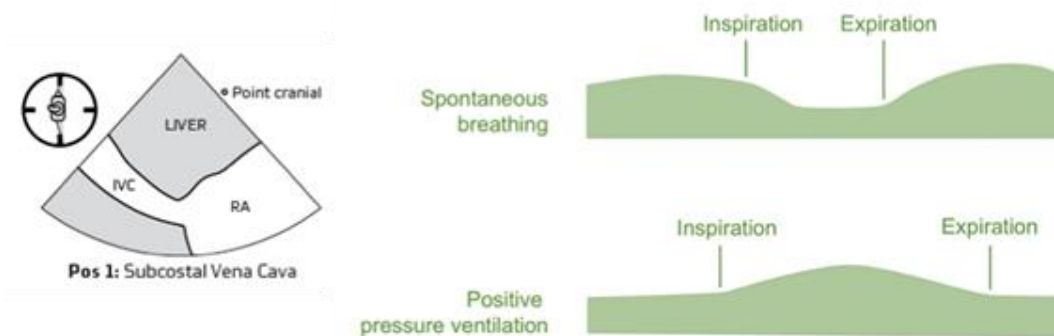
AS



SAM

5.3.7 Vullingstoestand (IVC)

- Subcostaal beeld 90 graden
- Visualiseer IVC
- M-mode
- Normale vulling:
 - Normale cvd
 - $IVC \leq 2$ cm
 - Geen respiratoire variabiliteit
- Ondervulling:
 - Lage cvd
 - Kleine IVC, ≤ 1.5 cm
 - $\geq 50\%$ respiratoire variabiliteit
- Overvulling:
 - Hoge cvd
 - Distensie IVC, ≥ 2 cm
 - Geen respiratoire variabiliteit
- Cave: mechanische ventilatie:
 - Geeft andere waarden
 - Respiratoire variabiliteit is lager
 - Duidelijke respiratoire variabiliteit tijdens beademing = ondervulling



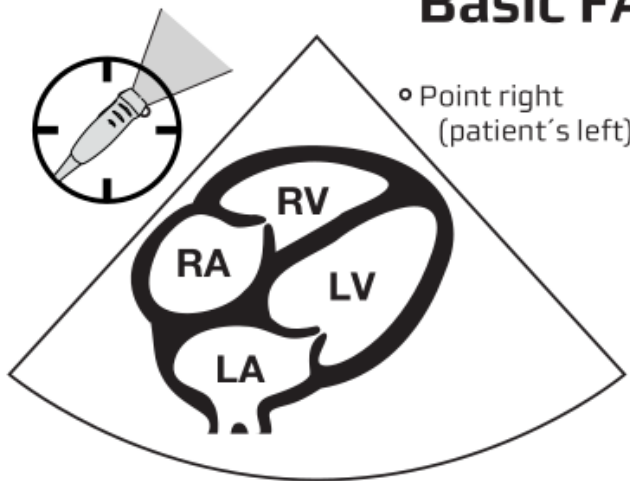
5.4 Overzicht pathologie: (ASRA How I do it. Cardiac PoCUS. Reprinted with permission)

PRELOAD Findings	PUMP Findings	AFTERLOAD Findings
IVC diameter and collapsibility	Obstructive causes:	Cardiac structures have normal echo-anatomy and function
LV filling (end diastolic area)	Flow restriction <ul style="list-style-type: none"> • Calcified valve, restricted opening (valvular stenosis) • Systolic anterior motion of the mitral valve leaflet (dynamic left ventricular outlet obstruction) • Dissection flap in aorta 	Diastolic filling is normal or decreased
RV filling (end diastolic area)		End systolic LV collapse (near empty)
		"Kissing papillary muscles"
	Tamponade <ul style="list-style-type: none"> • Pericardial separation, > 2 cm in diastole 	Hyperdynamic ventricles
	Pneumothorax <ul style="list-style-type: none"> • Obscured intercostal windows and absence of lung sliding 	
	Pulmonary embolism <ul style="list-style-type: none"> • Thrombus in transit • RV dysfunction, McConnell sign • RV dilatation 	
	Direct pump impairment: <ul style="list-style-type: none"> • Impaired LV/RV systolic function • Regional wall motion abnormalities 	

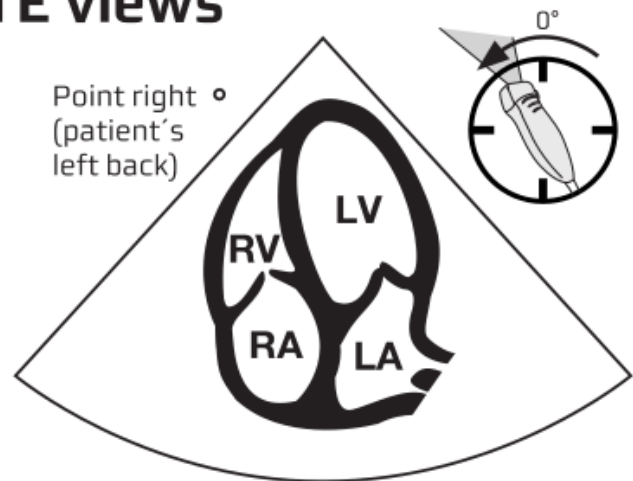
Focus Assessed Transthoracic Echo (FATE)

Scanning through position 1-4 in the most favourable sequence

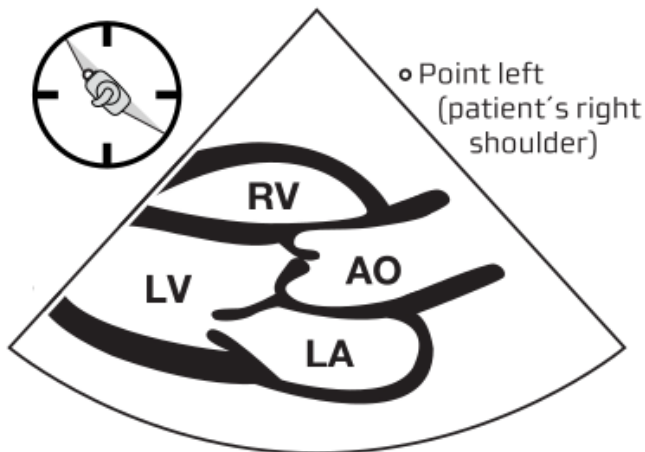
Basic FATE views



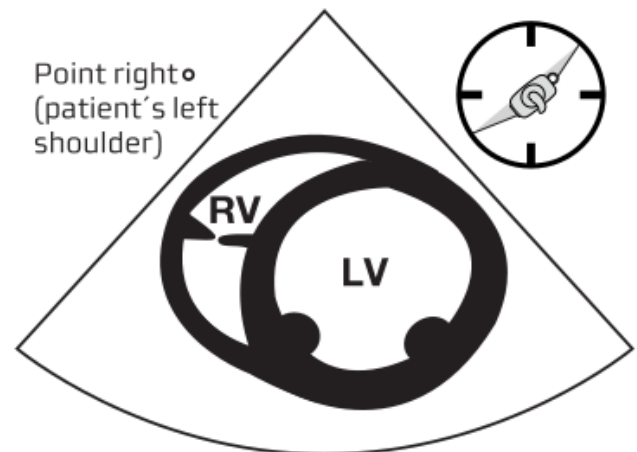
Pos 1: Subcostal 4-chamber



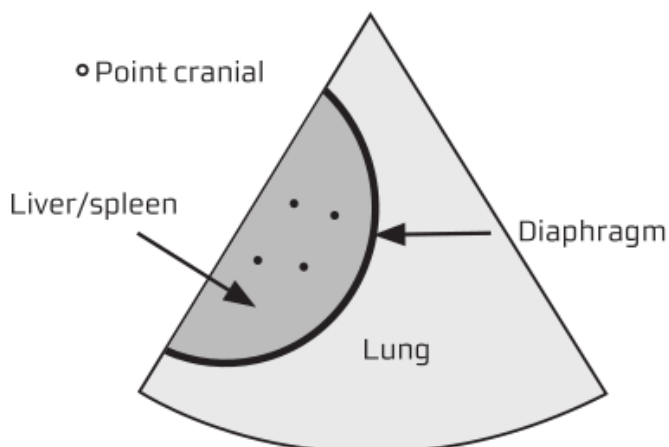
Pos 2: Apical 4-chamber



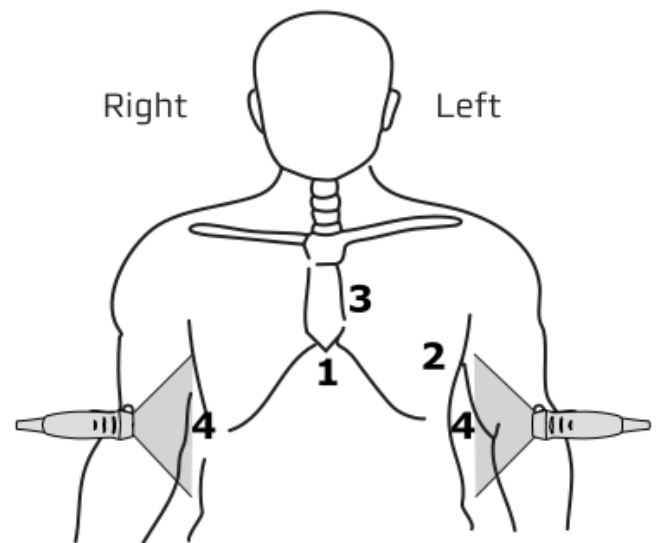
Pos 3: Parasternal long axis



Pos 3: Parasternal LV short axis



Pos 4: Pleural scanning



6. LUCHTWEG

6.1 Algemeen

Website:

- <https://airwaymanagement.dk/>
- <https://www.showmethepocus.com/airway-ultrasound>

Referenties: <https://pubmed.ncbi.nlm.nih.gov/33131758/>

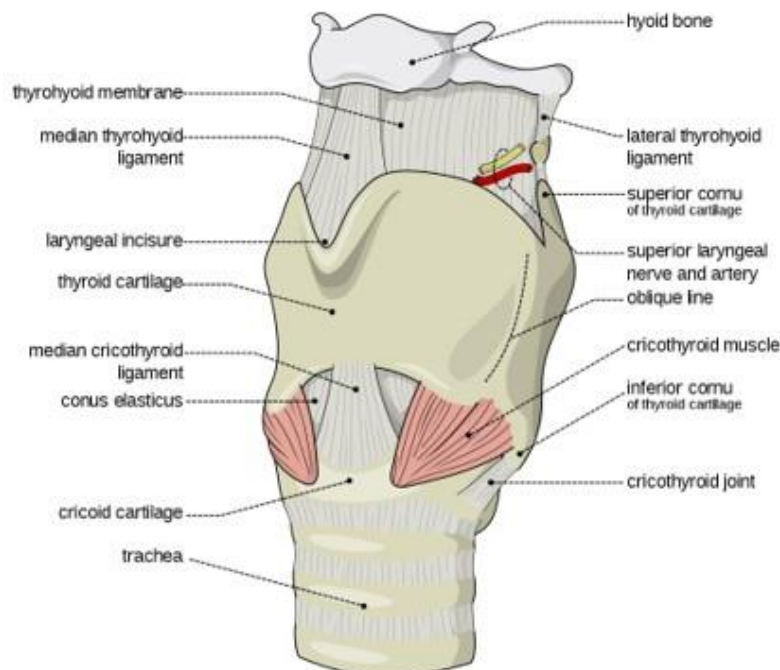
Doel:

- Bij moeilijke luchtweg anatomische referenties voor cricothyrotomie lokaliseren
 - Niveau van de membrana cricothyroidea (CTM)
 - Midline van de luchtweg
- Uitsluiten oesofagale intubatie

6.2 Structuren

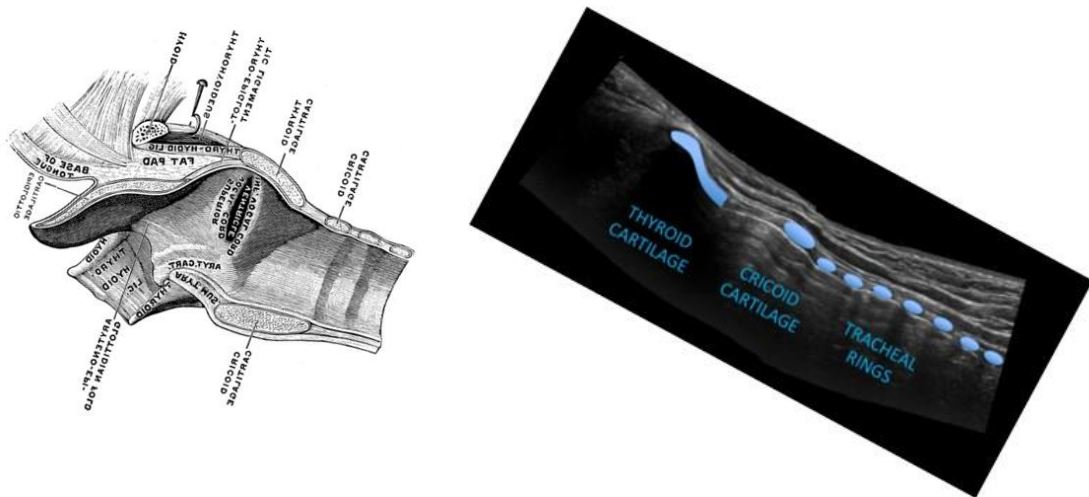
6.2.1 Kraakbeen

- Thyroid kraakbeen
 - transversaal: driehoekig kraakbeen met aan binnenzijde de stembanden
 - longitudinaal: platte structuur, wisselend zichtbaar door calcificaties
- Cricoid kraakbeen
 - transversaal: dikke boogvormige ring
 - longitudinaal:
 - dikke ring versus trachea ringen
 - de eerste dikke 'ovale parel t.o.v. de trachea pareltjes op de witte ketting.' (String of Pearls techniek)
- Trachearingen
 - transversaal: dunne omgekeerde u vormige ringen
 - longitudinaal: dunne ringen op een witte lijn, parels op een witte ketting



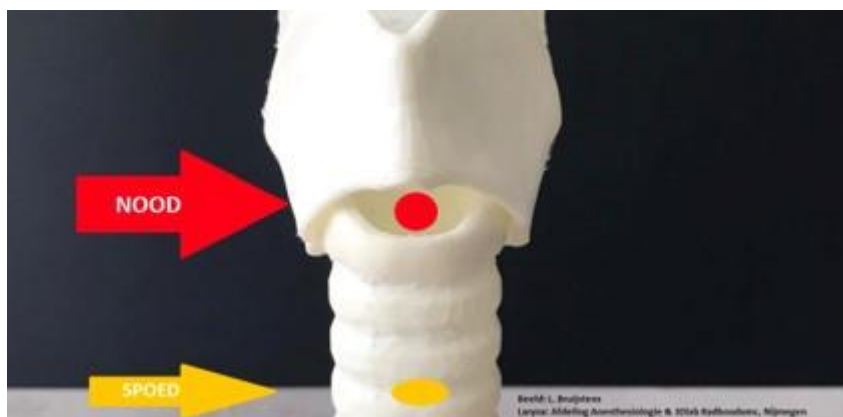6.2.2 Membranen: ligamenten bekleed aan binnenzijde met mucosa, welke met lucht een kenmerkende witte hyperechoische lijn geven.

- Cricothyroidea (CTM)
 - transversaal:
 - witte lijn met artefacten aan binnenzijde
 - geen overliggende kraakbeenstructuur
 - spiertjes aan beide zijkanten
 - longitudinaal: langwerpige witte lijn tussen cricoid en thyroïd kraakbeen
- Slokdarm:
 - transversaal juist suprasternaal
 - ook trachea a vue
 - samengevallen spier, makkelijker te zien met slikken, zonder tube of slang soms lastig te zien (zeker indien achter de trachea)
 - kan links of rechts van trachea te vinden zijn



6.3 Indicaties

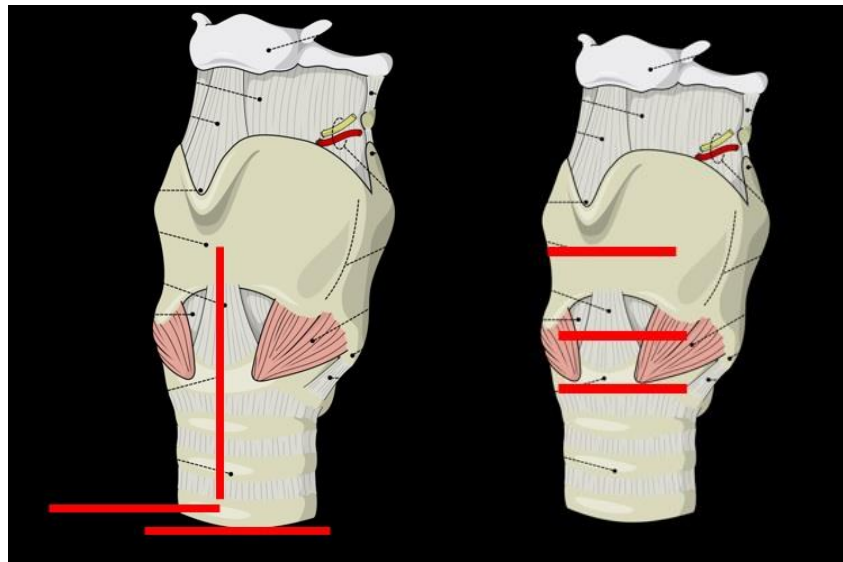
- Front of neck access (FONA) via CTM
- Front of neck access via trachea
- Aantonen correcte positie tube
 - Uitsluiten oesofagale intubatie
 - Uitsluiten endobronchiale intubatie



6.4 Acquisitie van beelden

6.4.1 Patiënt:

- Positionering:
 - FONA: aftekenen en onderzoek in extensie
 - Tube positiebepaling: hoeft niet in extensie
- Transducer:
 - Lineair, hoogfrequent
 - Korte nek: overweeg hockeystick
- Picture:
 - eFONA: scanning techniek = string of pearls en TACA benadering
 - Tube positiebepaling: transversale approach



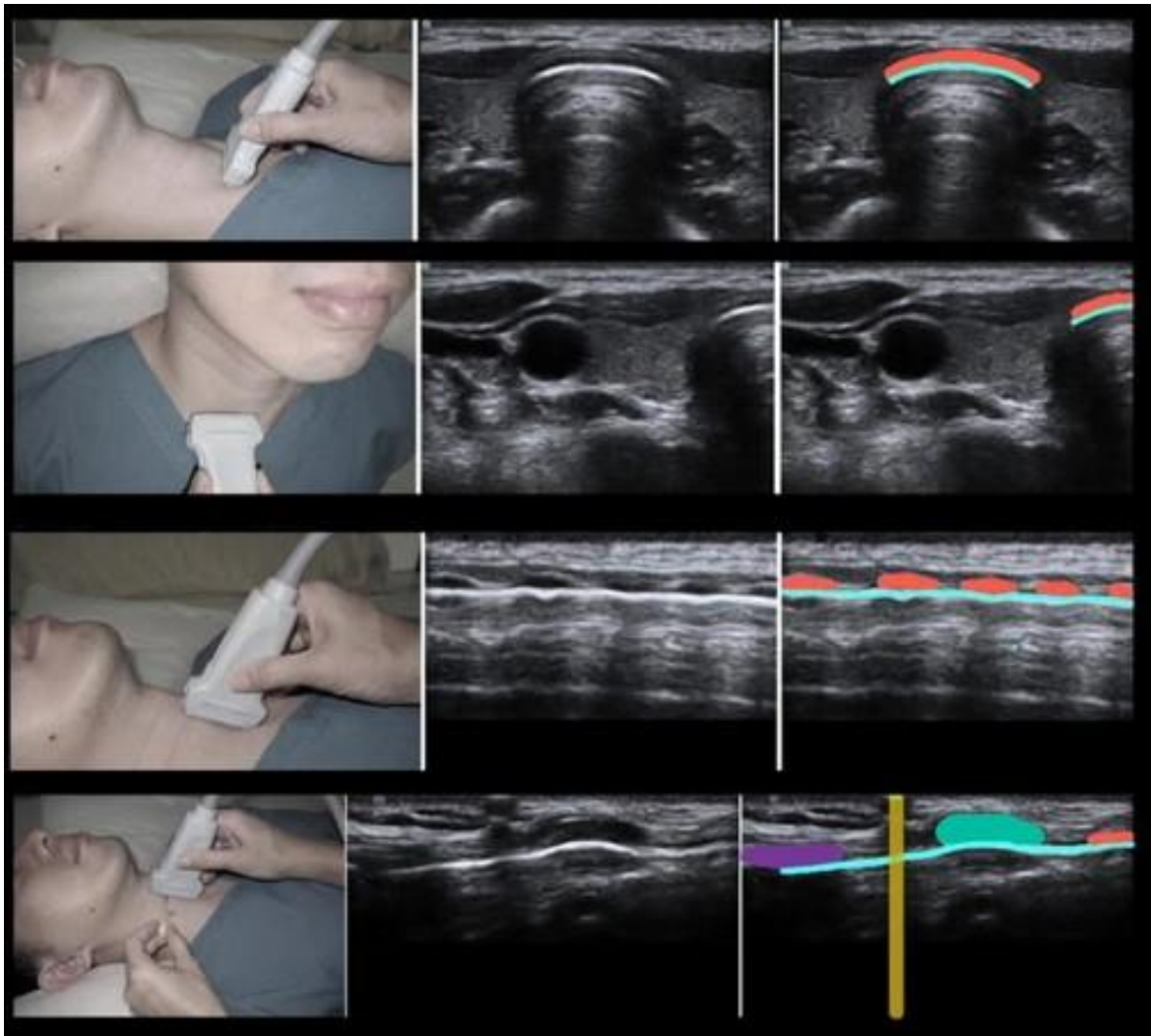
Positie probe longitudinaal

Positie probe transversaal

<https://airwaymanagement.dk/>

6.4.2 Front of neck: String of Pearls techniek

- Stap 1 palpeer suprasternale notch
- Stap 2 transversaal beeld van trachea in middellijn
- Stap 3 beweeg probe naar lateraal en roteer naar sagittaal: zie de string of pearls
- Stap 4 beweeg probe naar craniaal
 - zoek de eerste dikke ring = cricoid kraakbeen
 - net daarboven moet je zijn
- Stap 5 markeer het niveau van de CTM met infuus naald (schuif naald tussen huid en probe)



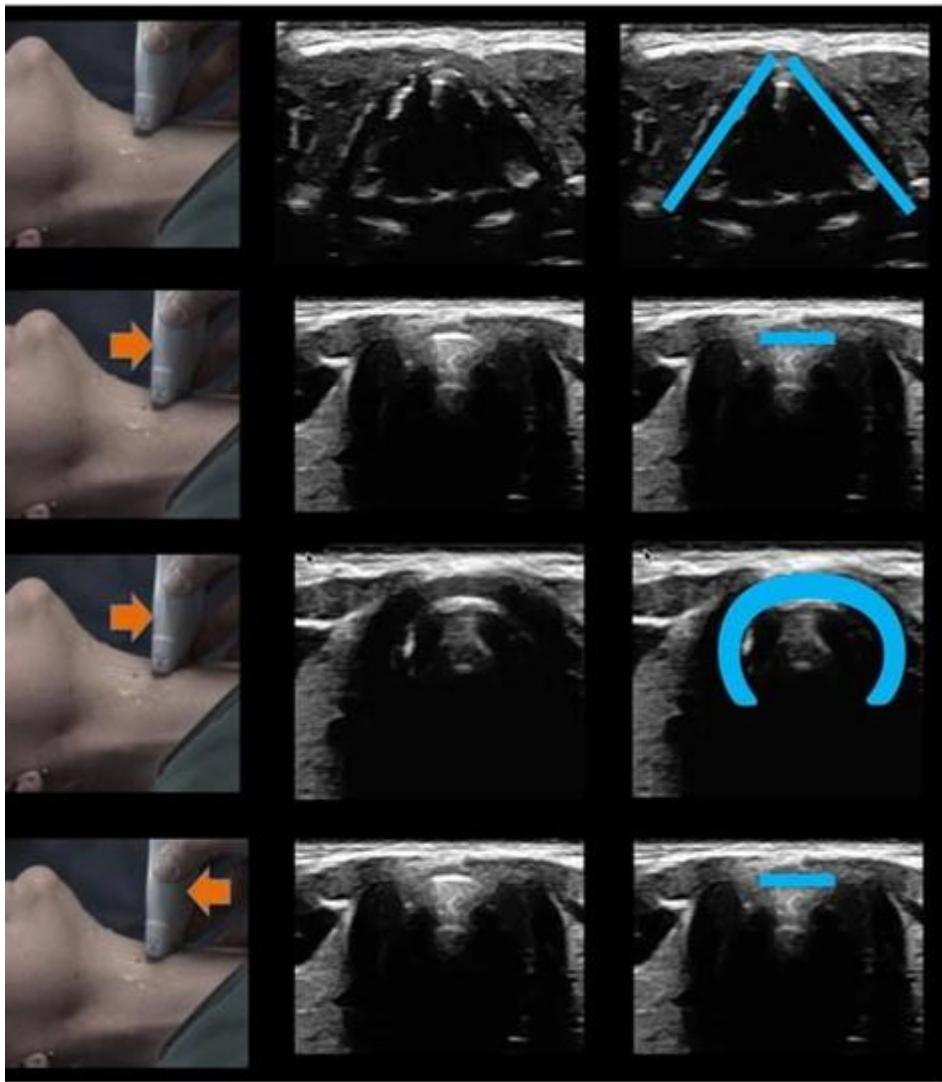
<https://airwaymanagement.dk/>

6.4.3 Front of neck: TACA =Thyroid kraakbeen- Airline- Cricoid kraakbeen- Airline

=techniek voor markeren van niveaus en midlijn van de luchtweg op die niveaus

- Stap 1 transversaal beeld van Thyroid kraakbeen
- Stap 2 beweeg naar ↓ en vindt Airline/CTM
- Stap 3 beweeg naar ↓ en vindt Cricoid kraakbeen
- Stap 4 beweeg terug naar ↑ en dubbel verifieer je Airline/CTM
- Stap 5 markeer het midden

Let op: als midden van de luchtweg niet het midden van de hals is, is het slim om meerdere punten te markeren. Dus b.v. midden van thyroid kraakbeen, midden van cricoid kraakbeen en het verloop van de trachea.

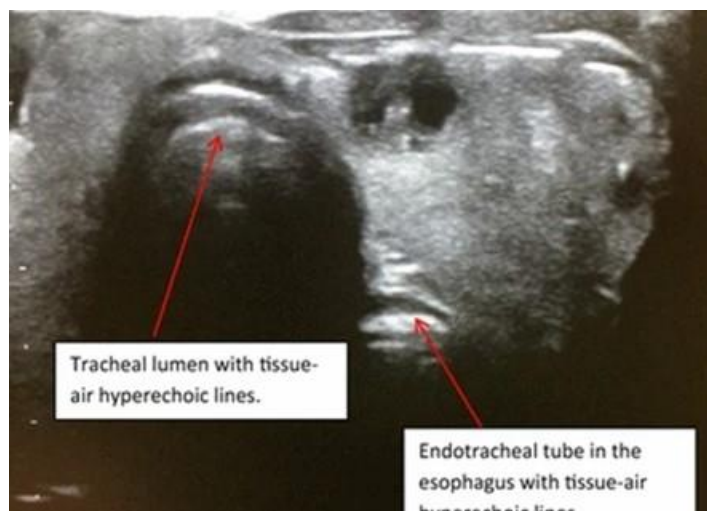


TACA

<https://airwaymanagement.dk/>

6.4.3 Positie tube

- Scan transversaal over niveau thyroid / cricoid en dan over trachea
- Scan aan beide zijden van de trachea
- Maak cuff leeg en blaas weer op
- Maak bilateraal longecho, check voor sliding (zie echografie long)



Dr Yasmin Endlich

6.5 Interpretatie van beelden

6.5.1 Front of neck

- Bepaal het niveau van het CTM
- Bepaal het midden van het CTM
- Beoordeel of er over jouw beoogde incisie punt onverwachtse relevante vitale structuren lopen die vermeden moeten worden
- Beoordeel of er op een plek meer distaal, ter hoogte van de locatie van een eventuele tracheotomie, relevante anatomische bevindingen zijn
- Beoordeel de diepte van het CTM
 - stem je verwachting af of het dieper gelegen is of oppervlakkig
 - wat voor soort (grootte, diepte en lokalisatie) incisie je moet gaan maken om het membraan te kunnen voelen voordat je een horizontale incisie door het membraan zelf kan maken
 - bedenk hoe je je naald voor lokale anesthesie veilig en in de juiste hoek introduceert zonder schade te berokkenen

6.5.2 Positie tube

- Oordeel of je structuren ziet bewegen t.h.v. stembanden / cricoid / slokdarm tijdens intubatie
- Sluit “double tract” sign uit: indien t.h.v. slokdarm een soort mini trachea zichtbaar is = oesofagale tube
- Indien trachea diameter niet toeneemt bij opblazen cuff = tube te diep en waarschijnlijk endobronchiaal
- Check bilaterale longsliding bij twijfel (zie echo long)

6.6 Medische besluitvorming

- Bepaling juiste locatie plaatsen verticale incisie voor nood cricothyrotomie
- Bepaling locatie CTM en horizontale incisie
- Bepaling veilige plaats voor lokale verdoving
- Bepaling of tracheotomie veilig plan is
- Bepaling of je zelf aan inductie kan beginnen, zelf cricothyrotomie kan doen in noodgeval of NKO arts stand-by moet zijn
- Bepaling of tube endotracheaal zit
- Bepaling of herintubatie nodig is bij double-tract teken
- Bepaling of tube teruggetrokken moet worden

8. Addendum

Focus Assessed Transthoracic Echo (FATE)

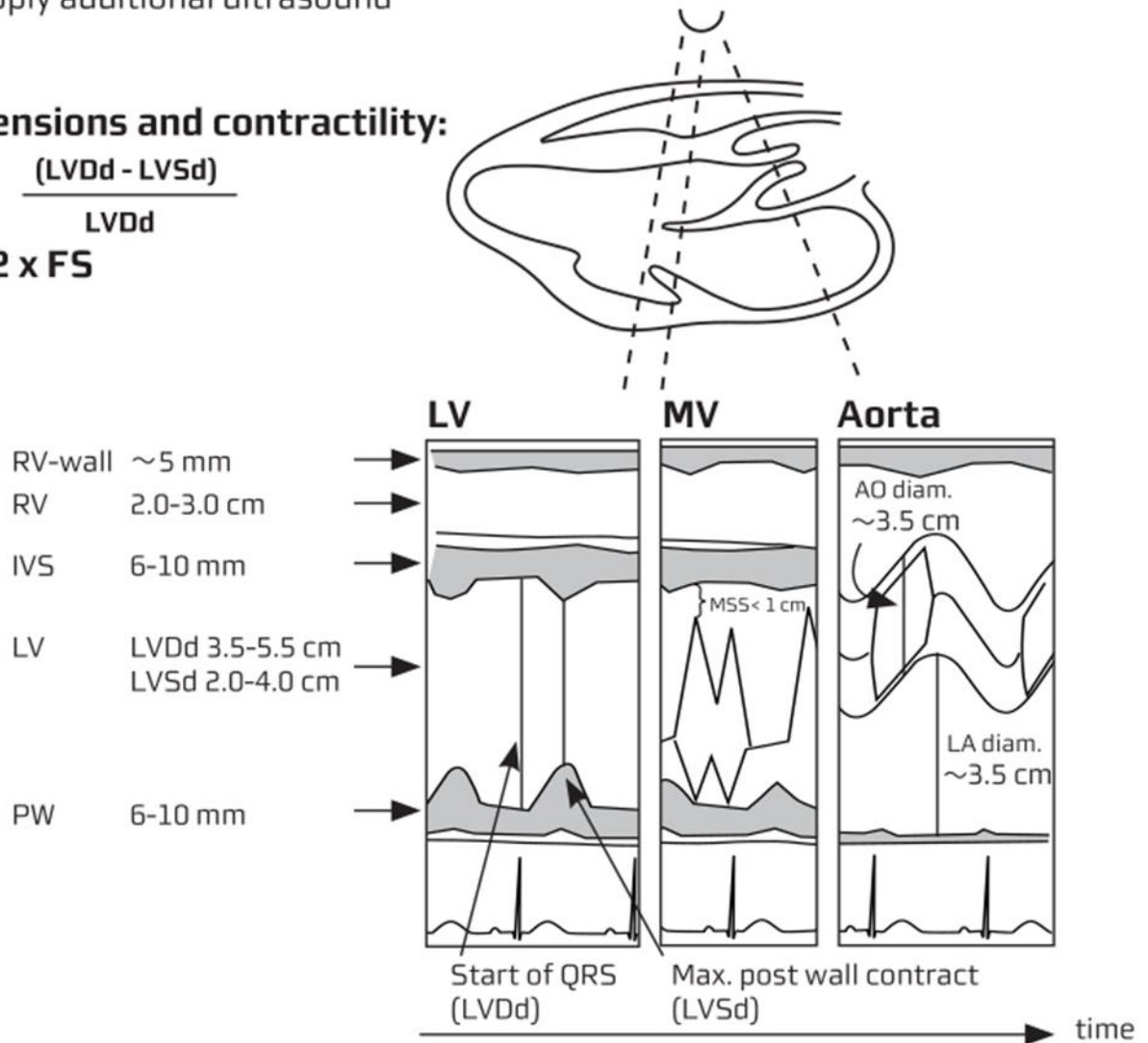
(European Journal of Anaesthesiology 2004; 21: 700-707)

1. Look for obvious pathology
2. Assess wall thickness + chamber dimensions
3. Assess bi - ventricular function
4. Image pleura on both sides
5. Relate the information to the clinical context
6. Apply additional ultrasound

Dimensions and contractility:

$$FS = \frac{(LV Dd - LV Sd)}{LV Dd}$$

$$EF \sim 2 \times FS$$

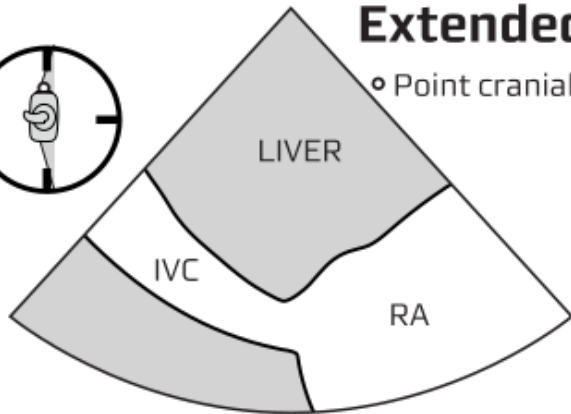
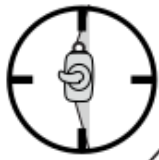

The global function of the heart is determined by the interaction between:

Right ventricle		Left Ventricle	
Systole:	Diastole:	Systole:	Diastole:
Preload	Compliance	Preload	Compliance
Afterload	Relaxation	Afterload	Relaxation
Contractility	Heart rate	Contractility	Heart rate
Heart rate		Heart rate	

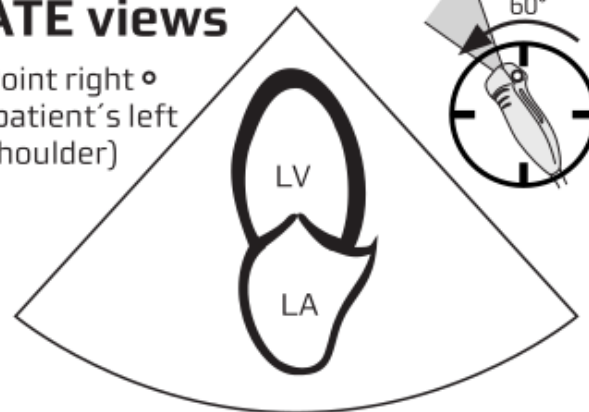
Hemodynamic instability, perform a systematic evaluation of these determinants plus concomitant pathology: (e.g. pericardial effusion, pulmonary embolus, pleural effusion, pneumothorax, valvulopathy, dissection, defects)

Extended FATE views

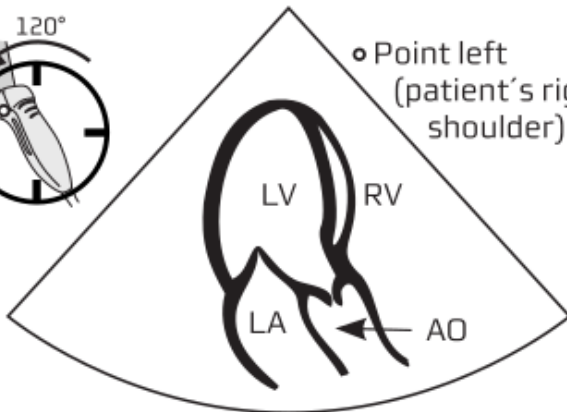
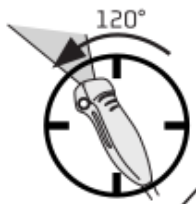

Pos 1: Subcostal Vena Cava

Point right ◦
(patient's left shoulder)

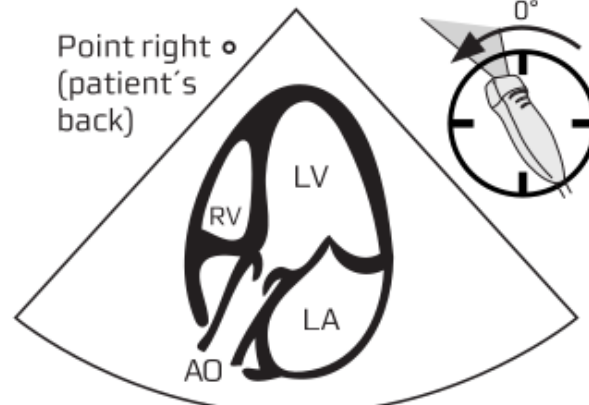


Pos 2: Apical 2 - Chamber

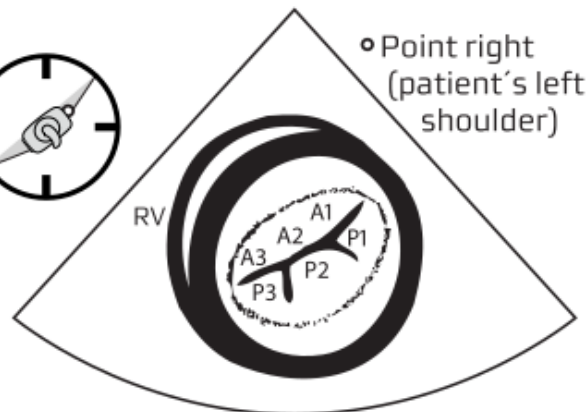
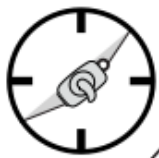

Pos 2: Apical Long - axis

Point right ◦
(patient's back)

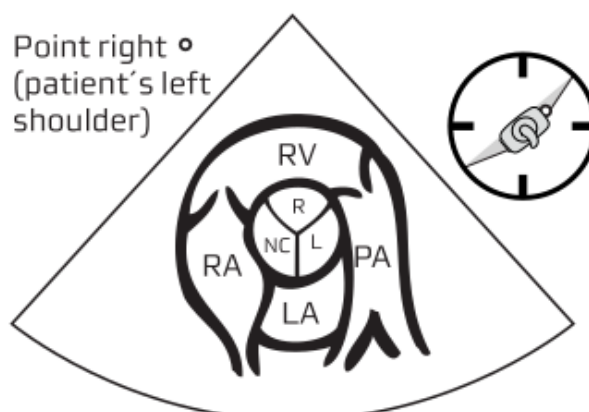


Pos 2: Apical 5 - Chamber



Pos 3: Parasternal short axis mitral plane

Point right ◦
(patient's left shoulder)



Pos 3: Parasternal aorta short axis

CW: Peak pressure: $V^2 \times 4$; AO < 2 m/s; PA < 1 m/s; TI < 2.5 m/s

PW: Mitral Inflow desc. time 140 - 240 ms; MAX E < 1.2 m/s; E/A > 1 (Age dependent)

TVI: E/e' < 8-10; IVC < 20 mm; 50% collaps during inspiration is normal

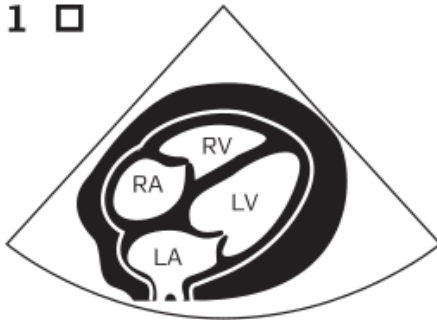
Systolic Ventricular Function

Ventricle	M-Mode	Normal	Mild ↓	Moderately ↓	Severely ↓
LV Pos 3, PS long	EF (%)	≥ 55	45 - 54	30 - 44	< 30
LV Pos 3, PS long	FS (%)	≥ 25	20 - 24	15 - 19	< 15
LV Pos 3, PS long	MSS (mm)	< 10	7 - 12	13 - 24	> 24
LV Pos 2, AP 4ch	Mapse (mm)	≥ 11	9 - 10	6 - 8	< 6
RV Pos 2, AP 4ch	Tapse (mm)	16 - 20	11 - 15	6 - 10	< 6

Right and left ventricle Eye Balling use all views

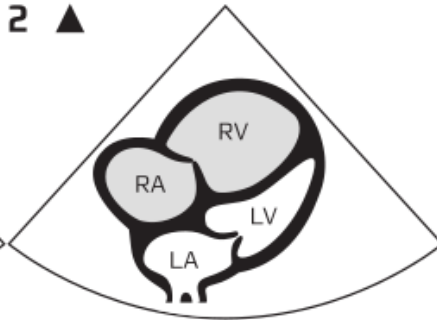
Important pathology

1 □



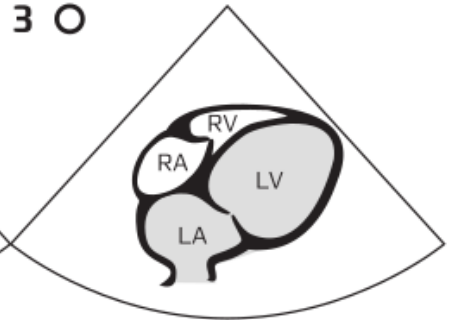
Pos 1: Pericardial effusion

2 ▲



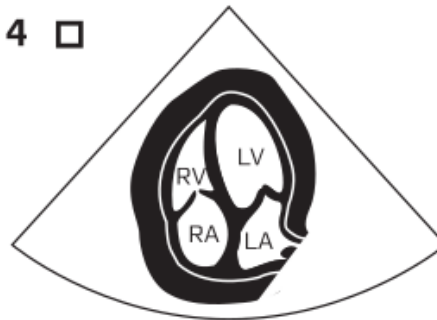
Pos 1: Dilated RA+RV

3 ○



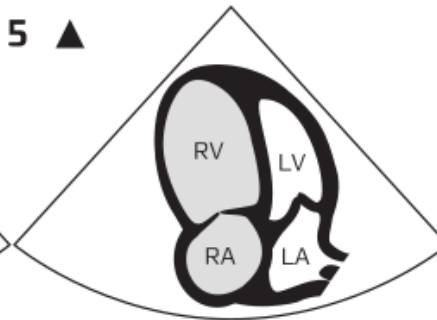
Pos 1: Dilated LA+LV

4 □



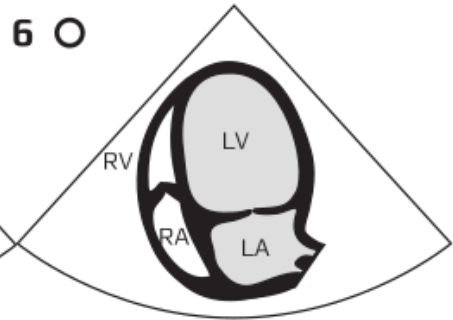
Pos 2: Pericardial effusion

5 ▲



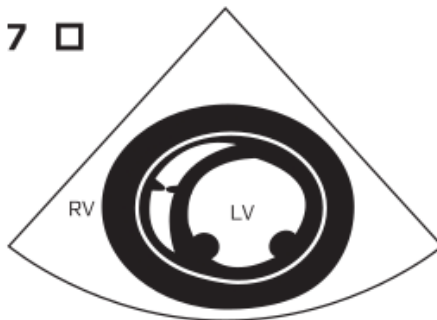
Pos 2: Dilated RA+RV

6 ○



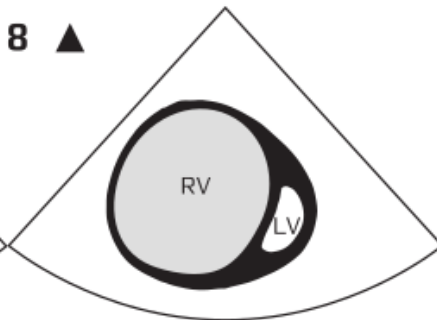
Pos 2: Dilated LA+LV

7 □



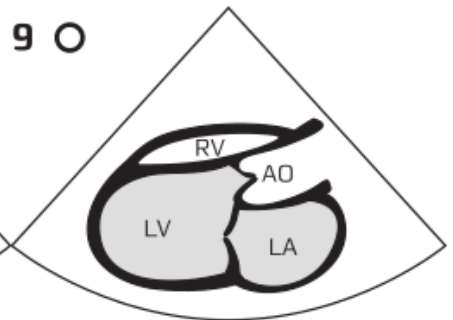
Pos 3: Pericardial effusion

8 ▲



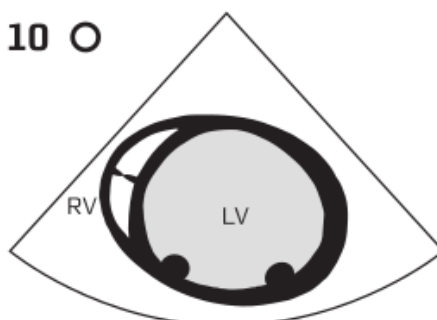
Pos 3: Dilated RV

9 ○



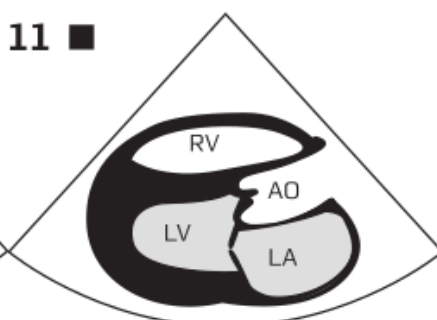
Pos 3: Dilated LV+LA

10 ○



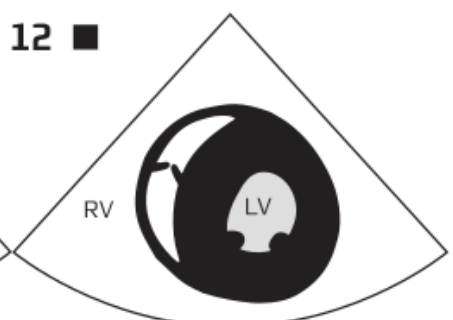
Pos 3: Dilated LV

11 ■



Pos 3: Hypertrophy LV+Dilated LA

12 ■



Pos 3: Hypertrophy LV

PATHOLOGY TO BE CONSIDERED IN PARTICULAR:

- Post OP cardiac surgery, following cardiac catheterisation, trauma, renal failure, infection.
- ▲ Pulmonary embolus, RV infarction, pulmonary hypertension, volume overload.
- Ischemic heart disease, dilated cardiomyopathy, sepsis, volume overload, aorta insufficiency.
- Aorta stenosis, arterial hypertension, LV outflow tract obstruction, hypertrophic cardiomyopathy, myocardial deposit diseases.